

1	LE CORPS HUMAIN
2	LES PREMIÈRES MINUTES
3	LES AFFECTIONS À RISQUE VITAL
4	LE PATIENT TRAUMATISÉ
5	MALADIES ET INTOXICATIONS
6	GROSSESSE ET ACCOUCHEMENT INOPINÉ
7	L'ENFANT EN DÉTRESSE
8	URGENCES PROVOQUÉES PAR AGENTS PHYSIQUES
9	URGENCES PSYCHIATRIQUES
10	LE TRANSPORT DU PATIENT
11	LES CATASTROPHES
12	ORGANISATION DE L'AIDE MÉDICALE URGENTE
13	TECHNIQUES
14	SUPPLÉMENTS
15	VOCABULAIRE

4

LE PATIENT TRAUMATISÉ

CONTENU

- 4.1 Accidents et lésions
- 4.2 Les premières minutes après l'accident
- 4.3 Les lésions thoraciques
- 4.4 Les lésions abdominales
- 4.5 Les lésions du crâne et des vertèbres
- 4.6 Contusions et plaies
- 4.7 Les lésions du squelette des membres

Les accidents représentent la cause de décès la plus importante chez les personnes de moins de quarante ans.

Les accidents ont des conséquences importantes, non seulement liées aux décès, mais également aux invalidités de longue durée. Il est possible d'éviter ces conséquences, ou d'en limiter la portée, en reconnaissant les lésions, en évaluant correctement les risques qui y sont associés et en effectuant les gestes adéquats.

La première heure après un accident est appelée "l'heure en or". En administrant les soins appropriés endéans l'heure de l'accident, les conséquences de celui-ci sont généralement moins dramatiques. Pour cela, il est nécessaire d'agir rapidement et efficacement. L'intervention de l'ambulancier est déterminante. En tant que tel, vous êtes souvent les premiers sur les lieux et vous déterminez de manière importante la suite de l'intervention et son résultat final.

Ce chapitre traite des différents accidents et des lésions qu'ils peuvent provoquer.

4.1 Accidents et lésions

LES DIFFÉRENTS ACCIDENTS

En fonction de l'endroit et de la nature de l'accident, on distingue les accidents de roulage, les accidents au travail, les accidents au domicile et les accidents de loisir.

L'**accident de roulage** nous paraît une partie intégrante de la vie de tous les jours. Malgré de nombreuses mesures destinées à augmenter la sécurité, comme les limitations de vitesse et les ceintures de sécurité, la circulation routière continue à prélever son lot de victimes suite à l'abus d'alcool, aux excès de vitesse et aux comportements à risques.

Chaque année, des milliers d'**accidents de travail** surviennent. La gravité des lésions dépend étroitement de la nature du travail et du milieu de travail. La sécurité sur les lieux de travail laisse encore souvent à désirer. Même dans des conditions optimales, le travail comportera toujours des erreurs humaines et les accidents seront inévitables.

De nombreux accidents arrivent **à la maison ou pendant les loisirs**. De nombreux bricoleurs manipulent du matériel inadéquat et sans connaissance technique. On monte sur les toits sans mesure de sécurité et on travaille avec des machines qui étaient auparavant uniquement l'apanage des hommes de métier. Les sports dangereux deviennent de plus en plus populaires. Le cyclisme, l'escalade et la pratique du kayak causent des accidents chez des sportifs imprudents ou inexpérimentés. A la maison, le patient peut chuter dans les escaliers ou se couper les doigts. Chez nos seniors grisonnants, des chutes ont des conséquences graves, comme une fracture du col du fémur.

DEUX SORTES DE LÉSIONS

Traumatisme est le terme médical pour blessure. La discipline médicale qui s'occupe des blessures est appelée **traumatologie**.

Une blessure survient lorsqu'une force extérieure lèse un tissu. Une **plaie ouverte** saigne généralement. Nous parlerons par exemple d'éraflures, de lacérations, de coupures ou de plaies par balle.

Une **plaie fermée** survient lorsque le patient heurte violemment un objet contondant ou est soumis à une forte décélération. Au cours de nombreux accidents de roulage, la victime apparaît extérieurement indemne, mais a subi des lésions internes. Ces blessures s'appellent également des **contusions internes**.

LES CONSÉQUENCES D'UN COUP

Au cours d'une chute ou d'un accident de roulage, on rencontre souvent des plaies fermées. Pour comprendre à quel point les lésions internes invisibles peuvent être importantes, il faut se représenter la force du choc. Un peu de physique permet de comprendre ce qui se passe dans le corps lors d'un accident.

La force du choc lors d'un accident est déterminée en grande partie par l'**énergie cinétique** de la victime au moment de l'accident. L'énergie cinétique d'un objet (voiture ou personne) en mouvement est fonction de la masse de l'objet multiplié par le carré de la vitesse de déplacement. Plus grandes sont la masse et la vitesse, plus grande est l'énergie cinétique.

Lorsque vous souhaitez enfoncer un clou dans une surface dure, vous prenez un marteau (masse) et vous effectuez un grand mouvement (vitesse). Au moment où le marteau frappe le clou, l'énergie cinétique du marteau est transformée en mouvement du clou. Plus le marteau est lourd et plus vous frappez fort, plus la profondeur à laquelle vous chassez le clou sera grande. Le clou est construit dans ce but. Si vous frappez sur votre doigt, l'énergie cinétique du marteau aura des conséquences destructrices pour votre doigt: l'os se casse, les vaisseaux et les nerfs sont écrasés, la peau se déchire. Plus l'énergie cinétique qui agit sur les tissus est grande, plus graves seront les lésions qui en résultent.

Lors d'un accident nous ne considérons pas seulement la vitesse, mais également la décélération: le **ralentissement**. Si vous tombez sur un matelas, une partie de l'énergie cinétique sera absorbée par le matelas qui ralentit la chute. Lors d'une chute sur du béton, tout l'impact sera absorbé par le corps. C'est la raison pour laquelle les voitures modernes sont équipées de zones de déformation: une partie de l'énergie du choc est utilisée lors de la déformation de la carrosserie et limite ainsi les blessures des passagers. Les piétons, les cyclistes et les motocyclistes n'ont pas de carrosserie et encaissent l'entièreté du choc. Lors d'une chute dans un escalier ou à vélo, le corps peut atteindre des vitesses élevées.

COMMENT ÉVALUER LA GRAVITÉ D'UN ACCIDENT?

En tant qu'ambulancier, vous arriverez souvent le premier sur les lieux de l'accident. Vous apprendrez, avec l'expérience, à avoir rapidement une image de l'accident grâce au témoignage de la victime, des témoins, à l'observation des conditions générales sur place. Ces éléments permettent d'évaluer la gravité de la situation. Les lésions du patient sont notamment fonction de la vitesse du véhicule ou de la hauteur de la chute. Gardez votre calme. Cela tranquillise la victime et les témoins. Tout en agissant, récoltez des informations. Ces précieux renseignements seront transmis aux sauveteurs suivants.

Lorsqu'un véhicule entre en collision avec un obstacle à la vitesse de 100 km/heure, le conducteur est projeté vers l'avant avec la même force

que s'il tombait d'une hauteur de 50 mètres. Plus le véhicule va vite, plus le choc est violent et plus grande est la quantité d'énergie transformée en lésions corporelles. Lorsque deux véhicules entrent en collision frontale à une vitesse de 60 km/heure, les vitesses s'additionnent et le choc correspond à une vitesse de 120 km/heure.

Le corps est décéléré brutalement, et les organes continuent à se déplacer sur leur trajectoire. Nous obtenons ainsi des lésions de décélération. L'aorte est blessée et la rate peut se déchirer. Lors d'un choc violent, des lésions internes très graves peuvent se produire; ces lésions qui ne se voient pas de l'extérieur, constituent tout de même une menace vitale. Des fractures graves peuvent également être invisibles: une fracture du bassin, une fracture des vertèbres du cou ou du dos. Lors des accidents pour lesquels on suspecte un choc violent, il faut être attentif à la possibilité de telles lésions.

QUELLES SONT LES LÉSIONS PROBABLES SELON LA NATURE DE L'ACCIDENT ?

Au cours d'une **collision frontale**, la voiture s'arrête mais le corps continue sur sa trajectoire pendant encore un instant, jusqu'au moment où la ceinture de sécurité ou l'airbag, ou, dans la pire des hypothèses, le tableau de bord ou le pare-brise l'arrête.

Lorsque la victime est arrêtée par la ceinture de sécurité, des lésions surviennent parfois aux points de pression sur les épaules et le thorax, parfois sous forme de fractures. On voit parfois les traces de la ceinture sur le corps. Les ceintures retiennent le thorax, mais la tête est souvent ballottée d'avant en arrière comme un punching-ball. Ceci peut entraîner des luxations et des fractures des vertèbres cervicales. L'airbag protège les occupants d'une voiture contre ce type de lésions.

Lorsque les passagers d'une voiture ne portent pas la ceinture de sécurité, le risque de blessures graves est très grand. En effet, les victimes peuvent alors être propulsées dans les deux directions.

Parfois le corps glisse vers l'avant et vers le bas, tandis que les jambes supportent le premier choc en se fracturant contre le tableau de bord et qu'ensuite le thorax frappe le volant ou le tableau de bord provoquant des lésions graves du cœur et des poumons. Lorsque le volant d'une voiture est endommagé, le conducteur est toujours gravement atteint.

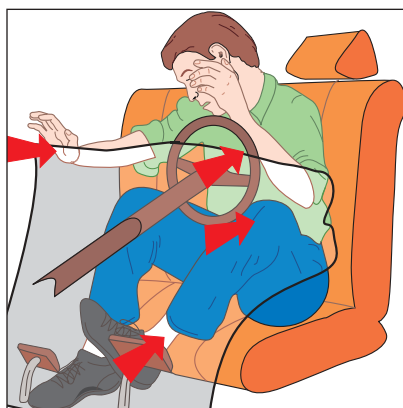
Parfois le corps est projeté vers l'avant et vers le haut. Il heurtera peut-être le volant ou le tableau de bord mais ce sera surtout la tête qui entrera en collision avec le pare-brise et qui peut-être le traversera. Cela provoque de graves lésions du crâne, des fractures de la colonne cervicale et des plaies cérébrales.

Lors d'une collision frontale, ce sont surtout les enfants qui sont projetés vers le haut. Un pare-brise brisé indique toujours, jusqu'à preuve du contraire, une lésion cervicale ou crânienne grave.

Lors d'une **collision latérale**, les occupants sont soumis à une force latérale. Les blessures sont provoquées par la pénétration de pièces de car-

FIG. 4.1

.....
 LES TROIS PHASES
 D'UNE COLLISION FRONTALE

**Légende:**

1. La voiture heurte un obstacle.
2. L'occupant heurte des parties du véhicule.
3. Les organes de la victime s'écrasent contre les parois du corps.

rosserie ou par la violence des forces latérales. On rencontre souvent des lésions des bras, du thorax et du bassin.

Une collision latérale entraîne généralement des blessures graves.

Les collisions qui surviennent dans les bouchons, aux feux de circulation ou dans des collisions en chaîne, sont souvent des collisions par l'arrière. Ici, les appuis-tête et les ceintures de sécurité peuvent limiter les blessures. La violence du choc agit surtout au niveau de la nuque, ce qui peut entraîner des lésions de vertèbres cervicales. Le whip-lash, littéralement "coup de fouet" ou en français encore "coup du lapin" en est une conséquence typique.

Lorsque la collision est réalisée **de biais**, la voiture peut se mettre à tourner et des forces centrifuges entrent en action. La nature des lésions est difficilement prévisible car elles sont fonction des différents chocs que la victime subit. Généralement les blessures sont moins graves que lors des collisions frontales.

Si la voiture fait des **tonneaux** et que les occupants n'ont pas attaché leurs ceintures, il existe un grand risque d'éjection. Le port ou non de la ceinture ainsi que la manière dont la voiture a effectué les tonneaux détermineront la gravité des blessures. Il faut toujours rechercher des lésions crâniennes et cervicales.

Les collisions **voitures-piétons** sont des rapports de force inégaux entre les victimes et les véhicules. Souvent, elles entraînent des lésions graves ou même la mort de l'usager de la route le plus faible. La taille de la victime par rapport à la hauteur des pare-chocs est très importante. Un piéton est habituellement touché à hauteur des tibias, ce qui entraîne des fractures graves des jambes (au niveau du tibia). Ensuite la victime est projetée sur le capot de la voiture ou vers le haut, ce qui entraîne des lésions du thorax, du bassin et des fémurs. Finalement, la victime tombe sur la tête, ce qui peut entraîner des lésions cervicales et crâniennes.

La collision avec un cycliste entraînera des lésions qui seront fonction de la manière dont celui-ci est touché; les lésions seront très fortement analogues à celles d'un piéton.

Les blessures provoquées par une **chute** sont fonction de la hauteur de cette chute et de la partie du corps qui touche le sol. Il faut toujours s'informer de la hauteur d'une chute. Ce renseignement est à transmettre aux autres intervenants lorsque vous leur confiez le patient (SMUR ou Service des Urgences).

Les enfants tombent souvent sur la tête, et ceci entraîne généralement des lésions cérébrales. Lorsqu'ils se reçoivent sur les mains, cela provoque des fractures des poignets ou des bras. Les adultes essaient surtout de retomber sur les deux pieds. Le choc se transmet alors dans l'axe longitudinal du corps. Les blessures sont alors étagées des talons aux jambes, au bassin et à la colonne vertébrale.

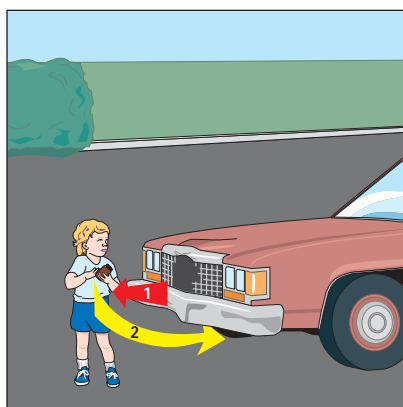
Les **blessures par balle et par coup de couteau** sont des exemples de blessures "externes" ou "ouvertes". Les chances de survie sont plus grandes dans ce cas que dans les cas de blessures "internes" ou "fermées". Le temps est important; "l'intervalle médical libre", c'est-à-dire, le temps qui s'écoule entre le moment de l'accident et l'intervention médicale, est alors capital.

Les plaies par balle sont provoquées par l'énergie et la forme du projectile. Tous les tissus et les organes situés sur la trajectoire du projectile seront endommagés. Dans le cas des projectiles à grande vitesse une onde de choc est créée dans l'organisme (arme militaire); celle-ci va atteindre des organes et des tissus distants de la trajectoire du projectile.

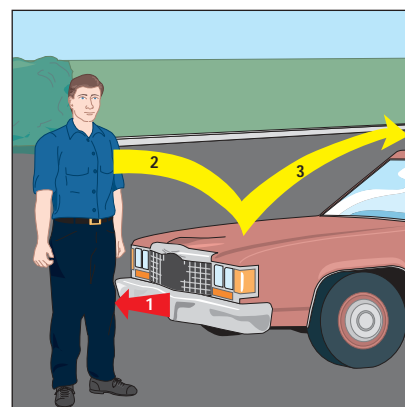
Les lésions qui surviennent à la suite d'une **explosion** sont de trois natures. Un premier type de lésions est provoqué par l'onde de pression ("blast", onde de choc) de l'explosion. Tous les organes qui contiennent de l'air, comme les oreilles, les poumons et le système digestif seront atteints à la suite du brusque changement de pression. Des douleurs d'oreille, des bourdonnements d'oreille, un saignement en provenance de l'oreille accompagné d'une perte d'audition sont des signes de lésions sévères. Dans ces cas, il faut craindre des lésions pulmonaires graves.

Les débris et les éclats projetés provoquent un deuxième type de lésions. Si la victime est projetée violemment contre un mur ou le sol, cela entraîne des lésions semblables à celles d'une chute.

FIG. 4.2
SCÉNARIO DES
BLESSURES DU PIÉTON.



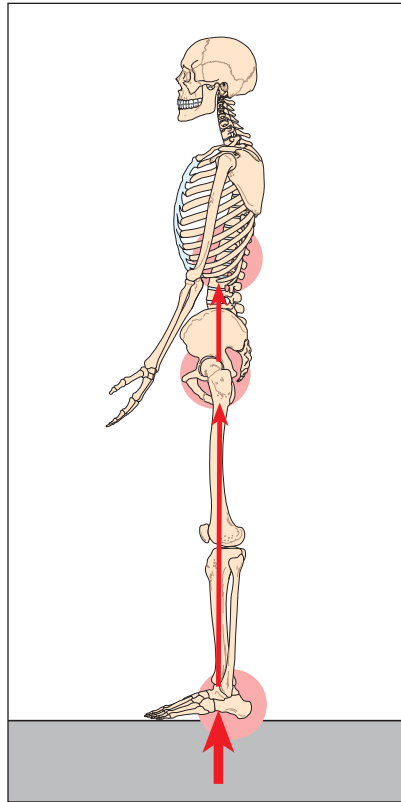
Chez l'enfant:
1. La force du pare-chocs s'applique au niveau du bassin (flèche rouge).
2. L'enfant est projeté (flèche jaune).



Chez l'adulte:
1. Les jambes sont touchées par le pare-chocs.
2. La tête, le thorax et l'abdomen sont projetés contre le véhicule.
3. La victime rebondit et touche le sol de la tête.

FIG. 4.3

CHUTE DE L'ADULTE

*Légende:*

La force est orientée dans la direction de la flèche rouge et agit du talon vers le bassin et la colonne vertébrale.

Enfin, les explosions sont souvent accompagnées d'effondrements (lésions par compression), d'incendies (brûlures) et de dégagement de fumées toxiques (suffocation).

Lorsqu'une explosion a touché de nombreuses victimes, les blessés les plus graves sont prioritaires. Recherchez en premier lieu les victimes de l'onde de choc. Ces lésions sont moins spectaculaires mais déterminent une priorité de traitement.

4.2 Les premières minutes après l'accident

2

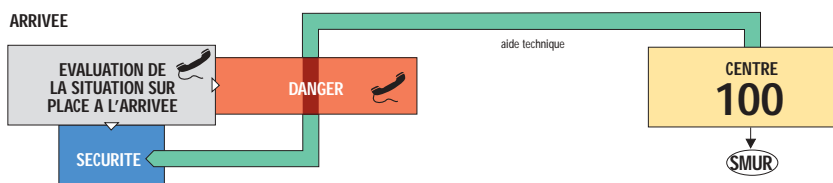
La prise en charge immédiate d'un patient atteint de blessures graves, est toujours la même pendant les premières minutes. La technique de l'ABC a déjà été décrite.

Nous ne reprendrons la description de ces techniques que dans la mesure où les patients accidentés présentent des particularités; ensuite, nous envisagerons les différentes lésions région par région.

QUE FAIRE LORS DE L'ARRIVÉE SUR LES LIEUX?

Lors de l'arrivée sur les lieux de l'accident, vous devez déterminer immédiatement quel est l'endroit le plus sûr pour garer l'ambulance. Dans le cas d'un accident de roulage, il vous est recommandé de vous placer entre la circulation et l'accident.

FIG. 4.4
À L'ARRIVÉE SUR LES LIEUX



Y a-t-il un danger pour les intervenants et les victimes? Avez-vous besoin d'une aide supplémentaire (technique ou médicale)? Analysez les circonstances et la disposition des lieux. Essayez de comprendre la cause de l'accident.

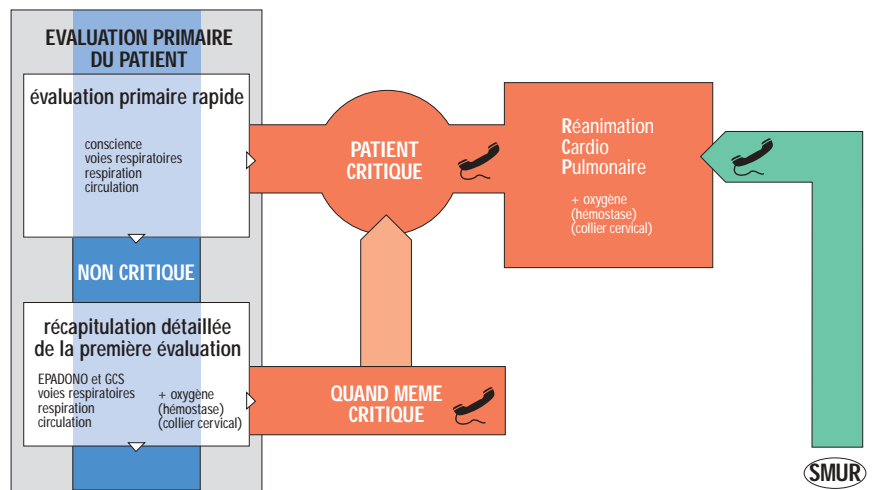
Evaluation primaire

Evaluez la situation du patient, observez les paramètres vitaux; cela vous a été décrit dans la procédure ABC: le patient est-il conscient et les voies respiratoires sont-elles libres?, faut-il ventiler?, est-on en présence d'un problème circulatoire?

2.2

Cet examen ne doit prendre que quelques minutes. Si une des fonctions vitales est atteinte, faites immédiatement appel au SMUR. Placez une

FIG. 4.5
ÉVALUATION PRIMAIRE
LORS D'UN ACCIDENT

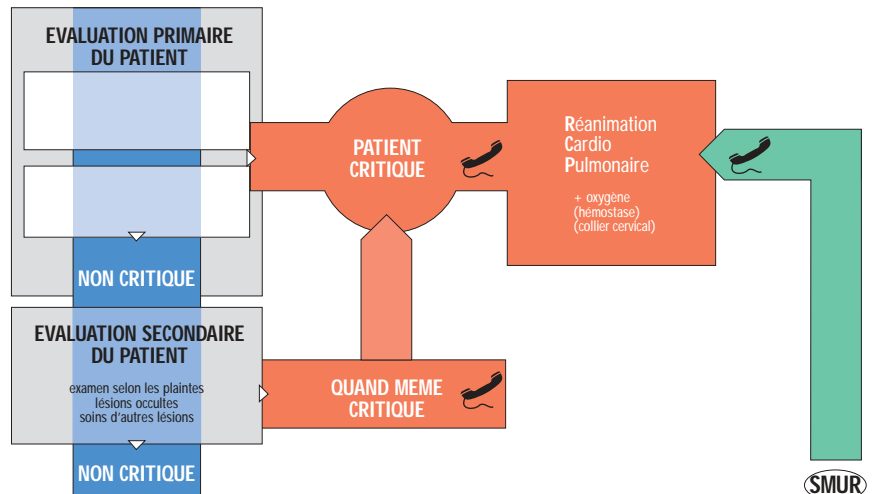


minerve si une lésion cervicale est possible. Faites le nécessaire pour maintenir l'apport d'oxygène et maintenir une circulation satisfaisante. Si le patient est conscient, respire correctement et présente une circulation correcte, passez à l'évaluation secondaire.

L'évaluation secondaire

Lors de l'évaluation secondaire, vous inspectez tout le corps du patient. Recherchez, et si possible, soignez les lésions potentiellement à risque vital. Procédez rapidement et examinez particulièrement la tête, la nuque et les autres lésions graves que nous allons décrire par la suite. Recherchez les contusions et les plaies de la tête. Elles peuvent expliquer une éventuelle modification de l'état de conscience. Observez également le diamètre des pupilles. Examinez la nuque. Posez une minerve chez tout patient qui se plaint de douleurs de nuque ou qui présente une altération de l'état de conscience.

FIG. 4.6
ÉVALUATION SECONDAIRE
DU PATIENT ACCIDENTÉ



Observez la couleur de la peau. Une pâleur peut indiquer un état de choc par perte de sang importante. Vérifiez à nouveau la respiration et la liberté des voies respiratoires (fréquence, aspect, effort, odeur). Interrogez le patient sur la présence de douleurs thoraciques. Évaluez à nouveau la circulation (pouls: fréquence, force). Demandez au patient s'il ressent des douleurs abdominales. Les hémorragies internes peuvent mettre la vie en danger et sont parfois signalées par des ecchymoses externes. Le bassin est-il douloureux, déformé? Une fracture du bassin entraîne généralement une perte de sang interne importante.

Y a-t-il des douleurs dans le dos, des paresthésies (perte légère de sensibilité), des picotements dans les membres, des paralysies, le patient est-il couché dans une attitude anormale?

Observez la localisation des douleurs, des contusions, des plaies, des fractures ouvertes ou fermées au niveau des membres.

Recherchez les antécédents médicaux importants: maladies graves (du cœur ou du poumon, diabète), prise de médicaments particuliers.

Demandez toujours l'intervention du SMUR lorsque la situation du patient est critique ou lorsque celui-ci est incarcéré.

TRANSPORT

Un long délai s'écoule parfois avant le transport du patient. Il faut limiter les pertes de temps, et l'on peut parfois organiser un rendez-vous avec le SMUR, en accord avec les habitudes du service. Cela doit s'organiser après avoir réalisé les premiers soins.

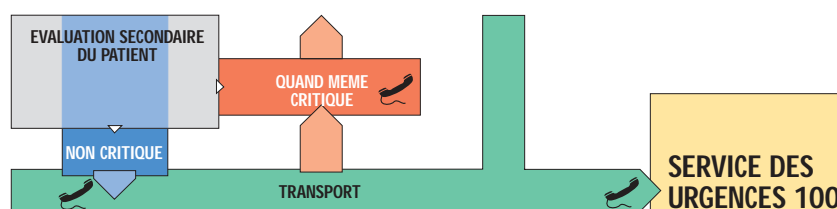
Continuez le contrôle des voies respiratoires. Ventilez si nécessaire. Administrez aux blessés de l'oxygène au masque à réservoir avec un débit minimum de 10 à 15 l/min.

Si le masque n'est pas toléré, utilisez de préférence les lunettes à oxygène.

En cas de choc, couchez le patient. Alignez la tête et le dos. En présence de difficultés respiratoires, donnez la préférence à une position semi-assise.

Posez une minerve chez les patients dont la conscience est altérée ou qui se plaignent de douleurs dans la nuque. Placez le patient sur une civière à palettes (scoop) ou un matelas à dépression. Couvrez les plaies de

FIG. 4.7
TRANSPORT VERS L'HÔPITAL



(système de rendez-vous)

compresses stériles. En cas d'hémorragie, placez un pansement compressif.

N'enlevez jamais un objet perforant d'une plaie. Stabilisez-le à l'aide de compresses et mettez tout en œuvre pour réaliser un transport rapide. Alignez les fractures si cela est possible et posez des attelles.

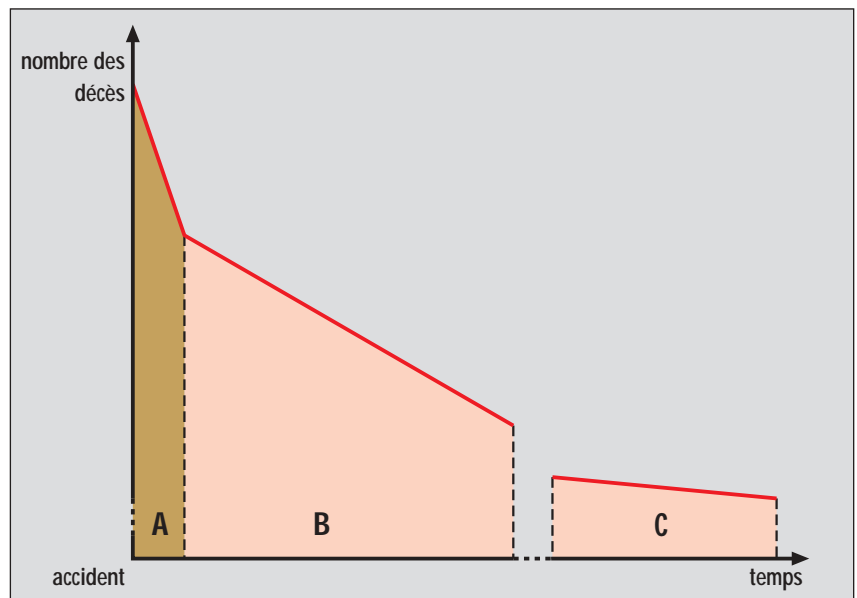
Si votre formation vous y a préparé, aidez le SMUR à installer une perfusion.

Transportez le patient vers l'hôpital et prévenez de votre arrivée. Transmettez toutes les informations nécessaires, la nature et l'importance des lésions.

L'HEURE EN OR

Une prise en charge adéquate par l'ambulancier peut réduire les conséquences dramatiques des blessures, augmenter les chances de survie, raccourcir le séjour à l'hôpital et diminuer les risques d'invalidité permanente. En reprenant le fil des événements qui se déroulent durant la première heure après l'accident, vous comprendrez rapidement pourquoi. Certains patients décèdent endéans les quelques secondes ou minutes après l'accident. Dans ces cas, il s'agit souvent de lésions cérébrales irréversibles ou d'hémorragies massives qui entraînent un arrêt cardiaque. Dans ces cas, même l'intervention la plus compétente ne peut être couronnée de succès.

FIG. 4.8
L'HEURE EN OR



Légende: Ce graphique indique la mortalité en fonction du temps après un accident.

A. une majorité de patients décèdent durant les premières secondes ou minutes qui suivent l'accident: ce sont les décès immédiats.

B. d'autres victimes meurent au cours des heures qui suivent l'accident: ce sont les décès "précoces"

C. un autre groupe de patients meurent après des jours, voire des semaines d'hospitalisation: ce sont les décès tardifs.

Cependant, de trop nombreuses victimes meurent encore sur les lieux de l'accident parce que les témoins ignorent les principes de base de la réanimation ABC et n'ont, par exemple, pas dégagé les voies respiratoires.

Beaucoup de décès surviennent dans les premières heures après l'accident. Il s'agit alors généralement de blessures pour lesquelles une aide rapide et efficace aurait pu être salvatrice. La simple suffocation par obstruction des voies respiratoires, est un exemple d'incident banal entraînant la mort si une aide efficace n'est pas apportée vite et bien. Les patients peuvent survivre à des hémorragies abdominales ou cérébrales ou à des fractures graves, si une thérapeutique correcte est réalisée suffisamment rapidement. Il est admis qu'une aide efficace apportée pendant la première heure après l'accident, (on l'appelle "l'heure en or") peut faire la différence entre la vie et la mort.

Beaucoup de choses dépendent de l'approvisionnement en oxygène de l'organisme. **Un manque d'oxygène** apparaît fréquemment dès les premiers instants. La douleur et le stress augmentent la consommation d'oxygène. Les lésions des poumons diminuent l'apport d'oxygène sanguin. La perte de sang diminue l'apport d'oxygène aux organes. L'administration d'oxygène et l'administration de perfusions permettent de maintenir un apport d'oxygène aux tissus et aux organes. En diminuant la douleur et le stress (par exemple en posant une attelle dans le cas de fracture), il est possible de réduire l'importance du choc.

En moyenne, un patient arrive à l'hôpital 45 minutes après l'accident. Les premiers soins sur les lieux et pendant le transport sont importants. Le comportement des ambulanciers et leur collaboration avec le SMUR jouent un rôle capital.

Un certain nombre de victimes meurent après des semaines d'hospitalisation. Malgré des soins intensifs, un patient peut décéder longtemps après l'accident. Tout ce que vous réalisez pendant l'"heure en or" aura des effets à long terme et peut prévenir les complications tardives ou en réduire les effets. En évitant l'inondation des poumons par du sang ou des vomissements, vous évitez l'apparition de broncho-pneumonies tardives. Plus les voies respiratoires sont protégées par l'ambulancier, moins les complications tardives apparaissent.

4.3 Les lésions thoraciques



Les lésions de la cage thoracique sont souvent difficiles à évaluer, car il s'agit de lésions fermées dont la gravité ne peut être reconnue directement. La cage thoracique contient les **poumons** et les **voies respiratoires**, le **cœur** et les **gros vaisseaux**. Ce sont des systèmes vitaux. Les blessures de la cage thoracique mettent donc la vie en danger.

Vous devez être capable de reconnaître la gravité de ces lésions, sans les voir extérieurement. Vous ne devez pas poser le diagnostic précis de ces lésions. Cela sera réalisé par les équipes médicales et à l'hôpital.

Nous allons décrire cependant les différents types de lésions thoraciques afin de vous en donner un aperçu et de vous en expliquer les conséquences. Vous pourrez ainsi comprendre à quel point il est important de reconnaître les signes de ces lésions vitales.

Relisez le chapitre 1 et revoyez quels organes sont situés dans la cage thoracique et comment ils fonctionnent.

Le déficit de l'apport sanguin, et par conséquent de l'apport d'oxygène signale rapidement les lésions des poumons, du cœur ou des grands vaisseaux. Retenez que le diaphragme qui sépare l'abdomen du thorax est situé assez haut. En dessous du diaphragme se trouvent des organes vulnérables comme le foie, la rate, et l'estomac.



Pensez toujours, lors de blessures de la partie inférieure du thorax, aux lésions des **organes abdominaux**.

QUELLES SONT LES DIFFÉRENTES SORTES DE LÉSIONS THORACIQUES?

On distingue les lésions thoraciques **ouvertes** et **fermées**. Les lésions fermées sont souvent la conséquence d'une contusion importante. Les lésions ouvertes sont provoquées par des objets perforants. Parfois un choc peut être suffisamment violent pour que des côtes brisées provoquent une plaie ouverte, perforée de l'intérieur.

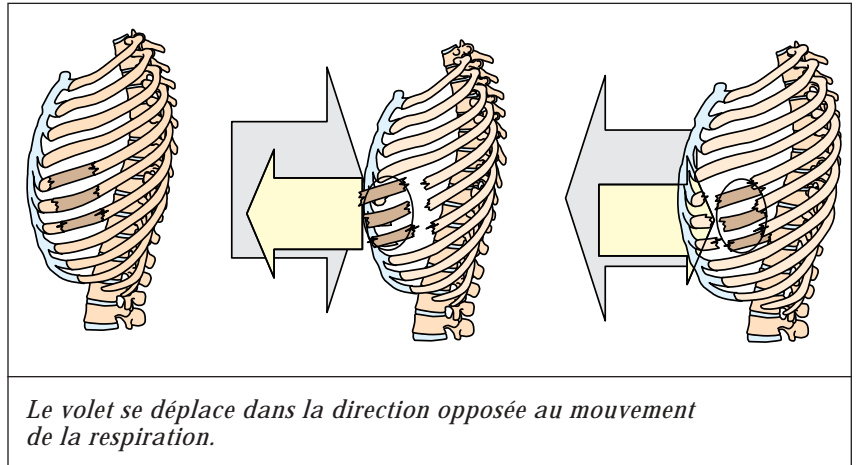
Blessures thoraciques fermées

1. FRACTURE DU STERNUM

Une fracture du sternum est généralement provoquée par une force qui agit perpendiculairement au sternum. Ceci se voit fréquemment chez les personnes âgées lors d'une collision frontale. La fracture n'est pas visible, le patient se plaint de douleurs au milieu de la cage thoracique et se plaint d'une difficulté respiratoire.

FIG. 4.10

LE VOLET THRACIQUE ET LES
MOUVEMENTS PARADOXAUX



Une partie de la cage thoracique n'est plus fixée et est désolidarisée de l'ensemble. Cette partie de la cage thoracique va se mouvoir de manière "**paradoxe**": à l'inspiration, le volet va rentrer vers l'intérieur; à l'expiration, il va sortir vers l'extérieur, alors que normalement on constate l'inverse. Cela est une lésion très grave.

Les autres signes sont ceux d'une fracture de côtes: une douleur à l'endroit de la fracture et aggravation lors du mouvement. Très souvent des signes de choc accompagnent la respiration paradoxale.

4. CONTUSION PULMONAIRE

Des côtes enfoncées ou fracturées peuvent contusionner le poumon. Cela n'est pas visible. Le patient se plaint de douleurs et sa respiration est courte, comme dans le cas des fractures de côtes. Parfois la cage thoracique présente des mouvements anormaux lors de la respiration. Il arrive que le patient crache du sang.

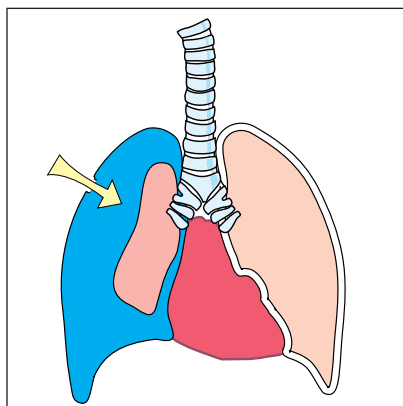
5. PNEUMOTHORAX

Lors d'un **pneumothorax**, de l'air (pneumo) s'accumule entre la membrane qui entoure le poumon (la plèvre) et la paroi thoracique. L'air accumulé empêche l'expansion du poumon à cet endroit. Lors de l'accumulation d'une trop grande quantité d'air, le poumon est complètement comprimé, le cœur et les gros vaisseaux peuvent être déplacés et le retour du sang vers le cœur est diminué. Cela s'appelle un pneumothorax sous tension (suffocant). Dans le pneumothorax ouvert, le pneumothorax est en relation avec l'air ambiant par une plaie ouverte. Dans le pneumothorax fermé, cela n'est pas le cas car la plèvre est indemne.

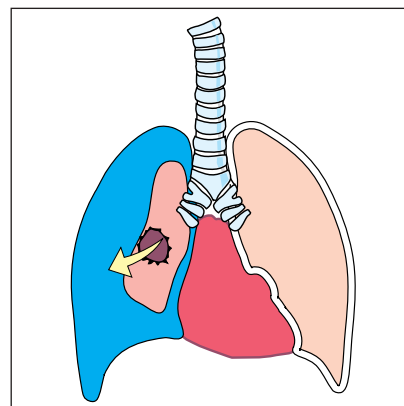
Parfois de l'air s'échappe entre les couches cutanées et s'accumule au niveau du cou et de la face. Dans ces cas, on parle également de pneumothorax sous tension. Le patient ressemble au bonhomme Bibendum de Michelin. La palpation de la peau permet d'observer un crépitement neigeux (emphysème sous-cutané).

Le patient se plaint de douleurs comme dans le cas des fractures de côtes. Parfois la dyspnée est très prononcée et s'aggrave lentement, parfois rapidement. La pomme d'Adam est refoulée vers le côté indemne.

FIG. 4.11
.....
PNEUMOTHORAX
.....



Pneumothorax ouvert
De l'air pénètre, de l'extérieur,
entre la paroi thoracique et le
poumon droit collabé.



Pneumothorax fermé
De l'air, venant des bronches,
pénètre entre la paroi thoracique et
le poumon droit collabé.

3.3
←

On palpe le crépitement de l'emphysème sous-cutané. On observe des signes de choc.

6. HÉMOTHORAX

Dans l'**hémothorax**, le sang s'accumule dans le thorax. Ce saignement est dangereux en soi et peut provoquer un choc. De plus, le sang va refouler les poumons et gêner la respiration.

En tant qu'ambulancier sur le terrain, vous ne diagnostiquerez pas un hémothorax. Vous verrez uniquement une dyspnée et des signes de choc. Lorsque le thorax se remplit d'un mélange d'air et de sang, on parle d'un hémopneumothorax.

3.3
←

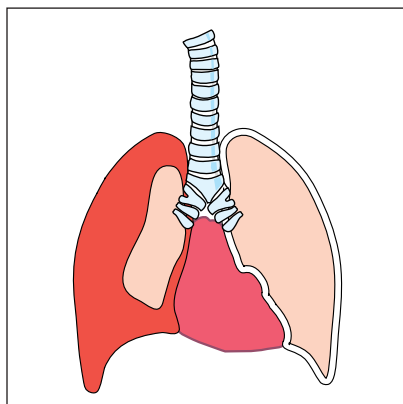
7. CONTUSION CARDIAQUE

Un important choc direct porté sur la cage thoracique peut **contusionner le cœur**. Souvent cela s'accompagne d'une fracture du sternum. Même à l'hôpital, avec des techniques d'exploration sophistiquées, cela est difficile à mettre en évidence.

3.3
←

Vous devez seulement vous rappeler que cela est possible lors d'une collision frontale grave. Le patient se plaint de douleurs, est court d'haleine et développe parfois un état de choc.

FIG. 4.12
.....
HÉMOTHORAX
.....



Le poumon est collabé. On trouve
du sang entre la paroi thoracique
et le poumon.

8. TAMPONNADE CARDIAQUE

Le cœur est entouré d'un sac, le péricarde. Si du sang inonde ce sac, le cœur sera incapable de se dilater suffisamment, et il pompera moins de sang.

La tamponnade cardiaque n'est pas fréquente, mais on peut la suspecter après un choc violent contre le thorax. Lorsque le pouls est difficile à prendre et les vaisseaux sanguins du cou sont distendus, cela peut signifier une tamponnade cardiaque.

9. DÉCHIRURE DE L'AOORTE

Lorsque le corps est brutalement freiné, le cœur continue sur sa lancée, comme un voyageur qui tombe dans un bus si celui-ci s'arrête brutalement. Cela peut provoquer une fissure de l'aorte, la grande artère qui prend naissance dans le cœur. Du sang s'infiltré dans la paroi de l'aorte, et cela peut entraîner après un certain temps (quelques minutes ou quelques heures) une hémorragie brutale et mortelle.

Il ne faut suspecter cette lésion que lorsque le patient a reçu un choc violent et se plaint de douleurs localisées derrière le sternum (rétro-sternales) ou entre les omoplates.

10. DÉCHIRURE DU DIAPHRAGME

Le diaphragme est le muscle qui sépare la cavité thoracique de la cavité abdominale. Il participe aux mouvements respiratoires. Le diaphragme peut se déchirer. Dans ce cas, l'estomac ou des anses intestinales peuvent glisser dans le thorax. Cela réduit le volume disponible pour la respiration. De plus, le diaphragme est alors incapable de se contracter correctement, et cela va entraîner des difficultés respiratoires.

La fissuration ou la déchirure est invisible de l'extérieur. On remarque, par contre, les signes manifestes d'une dyspnée. Il faut toujours penser à ce type de lésion après un choc violent contre le thorax.

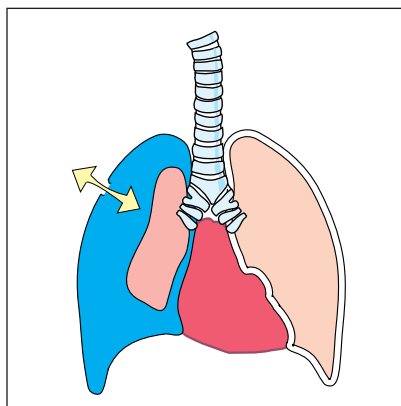
PLAIES OUVERTES DU THORAX

Les objets qui perforent la paroi thoracique peuvent léser la plèvre, les poumons, les vaisseaux, le cœur et le diaphragme. Les lésions qui en résultent sont identiques à celles décrites pour les blessures thoraciques fermées: pneumothorax, hémithorax, plaie pulmonaire, tamponnade cardiaque, lésions du cœur et des vaisseaux.

Lorsqu'un corps étranger est resté fiché dans le thorax, par exemple un couteau, le diagnostic ne pose aucun problème. Le patient se plaint de douleurs, est court d'haleine, montre des signes de dyspnée et de choc. Dans le cas d'une "**plaie soufflante**", de l'air est aspiré à l'inspiration entre la paroi thoracique et le poumon. Vous pouvez entendre entrer et sortir l'air de la cavité thoracique. Il existe alors un pneumothorax qui peut évoluer vers le pneumothorax suffocant.

FIG. 4.13

"PLAIE SOUFFLANTE"



"Plaie soufflante":
de l'air est aspiré et expulsé à
chaque mouvement respiratoire.

Le patient se plaint de douleurs et est court d'haleine. Vous voyez une plaie thoracique. Vous pouvez entendre l'air qui est aspiré par la plaie pendant l'inspiration. Vous voyez des signes de choc si le cœur est lésé, si une perte de sang importante existe ou si un pneumothorax suffocant est constitué.

Chaque plaie perforante du thorax menace la vie.

Comment évaluer la gravité des lésions thoraciques?

Un traumatisme thoracique entraîne souvent des lésions fermées et l'ambulancier n'a pas la possibilité de déterminer l'étendue exacte des lésions du patient.

En fait cela n'est pas nécessaire. Si vous êtes capable de reconnaître un certain nombre de signes, vous aurez suffisamment d'indications pour poser une série de gestes salvateurs.

Douleur La douleur est la plainte la plus fréquente lors de lésions thoraciques. Un patient conscient est capable d'indiquer l'endroit qui fait mal. Parfois le patient tente de maintenir, avec les mains, la fracture de côtes. Demandez au patient de tousser. S'il en est incapable à cause de la douleur, vous saurez que la cage thoracique a été fortement touchée. Vous devez considérer la douleur comme un **signal d'alarme**. Pendant le transport, observez le patient attentivement. Contrôlez en permanence le pouls et la respiration.

Si la douleur est située au niveau des 4 côtes supérieures, la possibilité de lésions des nerfs des bras doit être évoquée et vous devrez vérifier si le patient est capable de bouger les bras. Si la douleur est basse (8^e ou 10^e côte), vous devrez être attentif à la possibilité de lésions du foie ou de la rate; ces lésions peuvent être à l'origine de saignements internes graves.

- Agitation** Un patient souffrant de lésions thoraciques graves est agité et anxieux. Des symptômes typiques de choc, en relation avec le manque d'oxygène et une perte de sang peuvent apparaître. Faites appel au SMUR.
- Problèmes respiratoires** Le patient se plaint de dyspnée, de "manque d'air", d'une "sensation d'étouffement". Mesurez la fréquence et le type de respiration; observez les efforts que le patient doit effectuer lors de la respiration. Recherchez les mouvements asymétriques de la cage thoracique. Ces signes indiquent une urgence vitale: faites appel au SMUR.
- Volet thoracique** A côté des signes de fracture de côtes vous observez un mouvement paradoxal de la cage thoracique: vers l'intérieur à l'inspiration, vers l'extérieur lors de l'expiration. Il existe souvent simultanément des signes de choc. Il s'agit toujours d'une urgence majeure: faites appel au SMUR.
- Expectoration de sang** L'expectoration de sang (cracher du sang) signe une contusion pulmonaire et par conséquent une lésion importante.
- Emphysème sous-cutané** La peau du cou, et parfois de la tête, est gonflée (comme chez Bibendum) par de l'air qui s'est échappé de la cage thoracique sous la peau. A certains endroits on sent l'air sous les doigts comme de la neige qui craque (crépitation neigeuse). Vous avez alors la certitude que le patient souffre d'un pneumothorax. Cela est une urgence majeure: faites appel au SMUR.
- Choc** Les plaies de la cage thoracique provoquent souvent des difficultés respiratoires et/ou une perte de sang. Cela entraîne tôt ou tard un état de choc. Le patient est pâle, la peau devient bleue et grise, le patient présente de la transpiration et est anxieux. Prenez le pouls, car l'évolution de sa force et de sa fréquence sont des indicateurs dans le choc. Il s'agit d'une urgence médicale majeure: faites appel au SMUR.
- Congestion des vaisseaux du cou** Chez certains patients en état de choc, le sang retourne difficilement au cœur (c'est le cas en présence d'un pneumothorax suffocant). Le sang s'accumule alors dans les vaisseaux du cou, qui se distendent.
- Position anormale de la pomme d'Adam** Lorsqu'un poumon ne fonctionne plus correctement (par exemple en cas de pneumothorax), la pomme d'Adam se déplace du côté du poumon sain. Cela indique de sérieux problèmes de respiration et de circulation. Il s'agit d'une urgence médicale majeure: faites appel au SMUR.

*Plaies par arme blanche
ou par balle*

Les plaies par arme blanche ou par balle sont faciles à reconnaître lorsque le corps étranger est encore dans la plaie. Lorsque l'objet a été enlevé ou en l'absence d'information, vous constatez une plaie ouverte. Celle-ci peut aspirer de l'air à l'inspiration.

Un patient inconscient ou en état de choc ne parlera plus et ne vous donnera pas d'indication. Vous devrez alors toujours penser aux plaies thoraciques ou abdominales.

QUE FAIRE EN FACE DE BLESSURES
DE LA CAGE THORACIQUE?

Il faut toujours évaluer la gravité des lésions. En cas de doute, faites immédiatement appel au SMUR.

Suivez, ensuite, la même procédure que pour tout autre urgence majeure: suivez la procédure de l'ABC et de la réanimation. Dans de nombreux cas, ce sera pratiquement la seule chose que vous pourrez faire.

Soutenez les fonctions vitales, dégagez les voies respiratoires, assistez la respiration, et combattez le choc.

Posez une minerve chez tout patient qui est inconscient ou qui se plaint de douleurs au niveau de la nuque.

Chez les patients victimes d'une lésion de la cage thoracique, et qui respirent encore suffisamment, administrez de l'oxygène à l'aide d'un masque avec réservoir, au débit de 10-15 l/min.

Continuez à surveiller la respiration et la circulation.

Vous devez prendre des mesures particulières en présence de plaies béantes du thorax, en présence d'un volet thoracique et en présence de plaies ouvertes avec corps étrangers transfixiants.

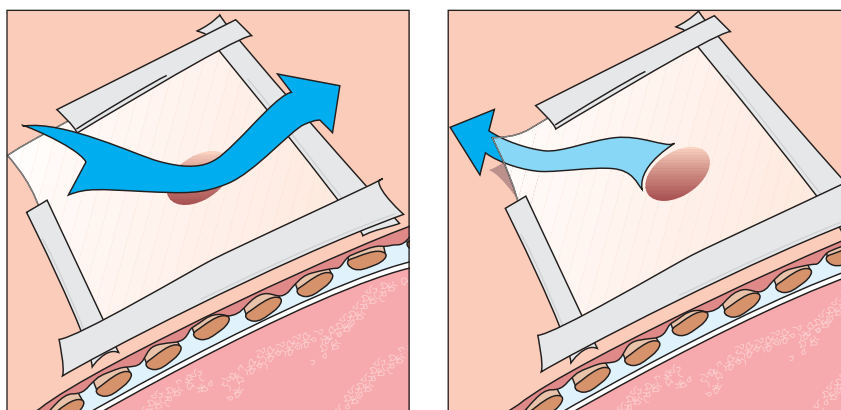
En présence de plaies béantes du thorax. Il est certain que la cage thoracique ne fonctionnera plus correctement en présence de grandes plaies béantes. Vous devez occlure aussi rapidement que possible cette plaie ouverte avec un pansement adéquat. Si cela n'est pas directement possible, vous devez boucher la plaie avec votre main (un gant stérile).

Vous ne devez jamais fermer la plaie hermétiquement, car un pneumothorax ouvert pourrait se transformer en pneumothorax fermé suffocant.

Le pansement doit être d'au moins 5 cm plus grand que la plaie. En présence de plusieurs plaies ouvertes (entrée et sortie d'un projectile), toutes les ouvertures doivent être protégées. Veillez à ne pas coller un coin du pansement qui pourra alors fonctionner comme une soupape unidirectionnelle: la plaie est occluse lorsque le patient inspire, et l'air pourra s'échapper de la cage thoracique lors de l'expiration. Cette méthode prévient la formation d'un pneumothorax suffocant. Vous utiliserez de préférence un set de pansement qui est destiné spécialement à cela et que

FIG. 4.14

PLAIE THORACIQUE SOUFFLANTE



Légende: En appliquant le pansement occlusif on laisse un des quatre coins libre. A l'inspiration le pansement sera entièrement occlusif et prévient l'aspiration de l'air. A l'expiration, l'air s'échappe de la cavité thoracique par le coin laissé libre.

vous stockez dans votre ambulance. Si la peau du pourtour de la plaie est souillée par du sang ou du liquide, il est parfois difficile de bien coller le pansement. Dans ces cas, vous devez maintenir le pansement avec votre main, sans toutefois comprimer le coin laissé libre.

Continuez à surveiller la respiration et le pouls. Si la situation du patient s'aggrave après la pose du pansement, cela peut être provoqué par le pansement qui ferme hermétiquement la plaie (p.ex. le coin libre est collé par du sang). Détachez alors le pansement.

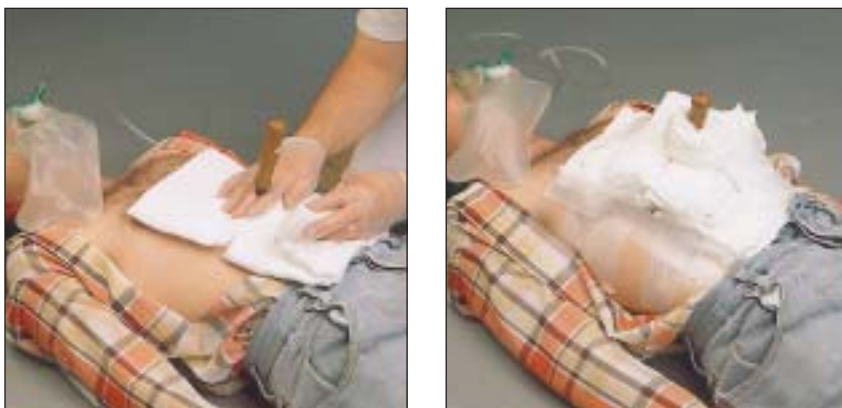En cas de volet thoracique, tentez de stabiliser la partie de la cage thoracique qui présente un mouvement paradoxal. Placez, pour cela, un pansement épais sur le volet, renforcez-le éventuellement par un petit coussin. Fixez le pansement avec des bandes adhésives. Ne réalisez jamais un pansement circulaire autour du thorax, ce qui pourrait diminuer les mouvements respiratoires. Si les bandes adhésives ne collent pas, ou si vous n'en possédez pas, pressez le pansement et le coussin de vos mains sur la lésion.

Transportez le patient en position assise. Si le patient ne le supporte pas, placez-le en position couchée **sur le côté du volet thoracique**. Soyez attentif aux signes de choc. Des difficultés respiratoires sévères surviennent fréquemment et doivent être prises en charge correctement.

Dans le cas des plaies perforantes avec corps étranger présent dans la plaie, vous ne devez jamais enlever l'objet. Ne tirez donc jamais un couteau d'une plaie. Stabilisez l'objet aussi bien que possible avec des pansements épais et des bandes adhésives et transportez le patient en administrant de l'oxygène et en surveillant les fonctions vitales. Faites appel au SMUR.

FIG. 4.15

.....
*OBJET PERFORANT
DANS LA CAGE THORACIQUE*
.....



*Ne retirez jamais le corps étranger de la cage thoracique.
Fixez-le à l'aide de pansements stables.*

Pour les plaies par arme blanche, la vitesse de prise en charge est vitale. Le patient doit être transporté aussi rapidement et aussi précautionneusement que possible à l'hôpital. Veillez à ce que l'objet ne bouge pas et ne touche rien pendant le transport. Si l'objet est trop long pour être transporté, sectionnez-le.

4.4 Les lésions abdominales

La cavité abdominale contient les organes de la digestion, le système urogénital et des vaisseaux importants. Certains organes sont très vulnérables aux grandes décélérations ou aux chocs multiples lors des accidents. En outre, ces organes ne sont pas protégés par le squelette.

Une plainte banale de douleur abdominale après un accident peut être liée à une lésion du foie ou de la rate; ces lésions peuvent entraîner des hémorragies internes mortelles.

QUELLES SONT LES BLESSURES DE L'ABDOMEN QUE VOUS POUVEZ RENCONTRER?

On distingue, ici aussi, des lésions internes et des plaies ouvertes. Les lésions internes sont la conséquence d'un accident de la circulation (coup contre le volant d'une voiture) ou d'une chute (avec une décélération brutale au moment de la réception). N'oubliez jamais que les blessures de la partie inférieure de la cage thoracique peuvent avoir des répercussions dans la cavité abdominale.

Il peut exister des contusions simples du foie et de la rate. Les saignements de la rate, du foie et des vaisseaux sanguins qui alimentent l'estomac sont plus graves.

Certains organes peuvent être entièrement ou partiellement détruits. Les plaies ouvertes abdominales sont généralement provoquées par des objets perforants. Ces plaies sont spectaculaires, mais sont moins dangereuses sur le plan vital que les plaies perforantes thoraciques. Une anse intestinale perforée met moins vite la vie en danger qu'un cœur perforé. Néanmoins les hémorragies internes abdominales restent très sérieuses et dangereuses.

COMMENT ÉVALUER LA SITUATION DU PATIENT?

Les signes ou les symptômes d'une plaie de la cavité abdominale sont parfois peu évidents.

Dans les cas de lésions internes vous observerez parfois des hématomes cutanés à l'endroit où un objet contondant a touché le corps. Il est fréquent de ne rien voir.

Dans le cas de plaies ouvertes, vous verrez par contre la plaie et parfois l'objet perforant encore en place.

Une hémorragie interne peut distendre l'abdomen.

Le patient se plaint de douleurs dans le ventre. Cela doit toujours être considéré comme un signal d'alarme. Généralement, le patient sera couché, immobile, les jambes repliées dans une tentative de diminuer la douleur abdominale.

Les signes du choc, suite à une perte de sang dans l'abdomen, peuvent être présents: agitation, angoisse, pâleur, transpiration, pouls rapide et filant, respiration superficielle. Dans certains cas, le patient vomit du sang.

Attention: un patient inconscient ou en état de choc avancé ne parle plus. Néanmoins, la possibilité de lésions abdominales doit être présente à votre esprit.

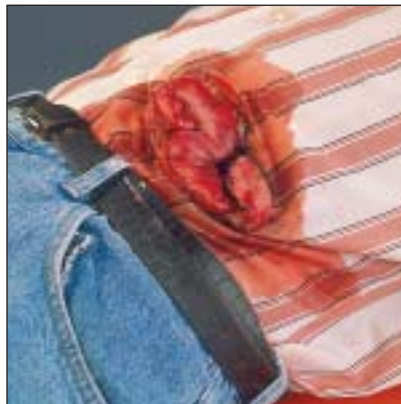QUE FAIRE DEVANT DES PLAIES ABDOMINALES?

Couchez le patient sur le dos.

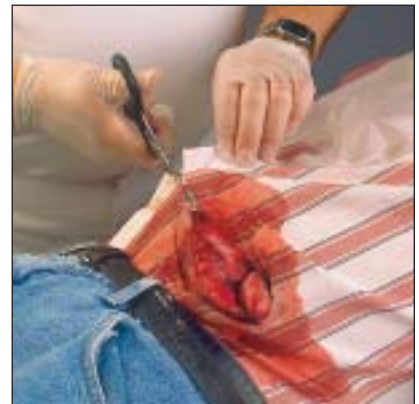Traitez le choc, administrez de l'oxygène au masque à réservoir (débit 10-15 l/min.)

FIG. 4.16

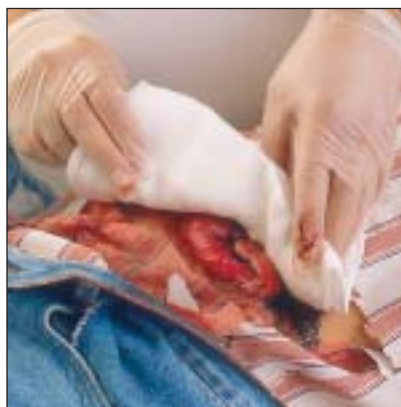PLAIE ABDOMINALE
OUVERTE AVEC DES INTESTINS
HORS DE L'ABDOMEN



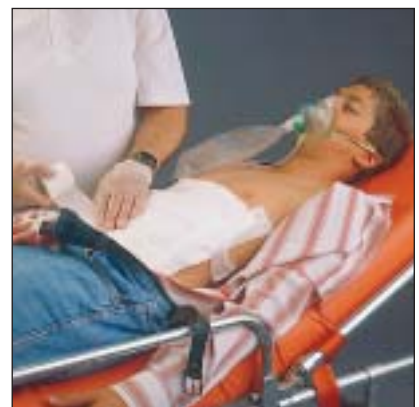1. Les intestins sortent de la cavité abdominale.



2. Découpez les vêtements, ne touchez pas les intestins.



3. Couvrez les anses intestinales extériorisées avec un pansement stérile.



4. Fixez le pansement.

Surveillez et assistez les fonctions vitales (prenez le pouls et observez la respiration). Assurez un transport médicalisé rapide. Faites, par conséquent, appel au SMUR.

Ne permettez jamais au patient de boire ou de manger.

Couvrez les plaies ouvertes avec des pansements stériles.

Si les intestins sortent de la plaie, couvrez-les avec un pansement plastique stérile. Ne touchez jamais les intestins et n'essayez pas de les replacer dans l'abdomen. Couvrez le tout stérilement avec un pansement hermétique.

N'utilisez jamais de feuille aluminium, car les bords en sont tranchants et peuvent provoquer des blessures graves aux organes abdominaux.

Si l'objet perforant se trouve encore dans la plaie, il ne faut jamais l'enlever. Fixez l'objet avec des pansements épais. Ne bougez pas les jambes de la victime. Transportez le blessé dans la position dans laquelle vous l'avez trouvé à l'aide d'une civière à palettes. Vous diminuerez ainsi le risque de déplacer l'objet fixé dans la plaie.

PLAIES DU SYSTEME UROGÉNITAL

Le système uro-génital est constitué d'une part des reins, de la vessie et de leurs liaisons, et des organes sexuels masculins ou féminins. Le choc d'un objet contondant dans la région des reins peut provoquer une lésion interne. L'artère rénale peut être déchirée lors d'une décélération brutale; cela peut se produire au cours d'accidents. Des hémorragies importantes à risque vital peuvent survenir. A l'occasion d'une fracture du bassin, la vessie peut être blessée.

Des plaies ouvertes ou des lésions internes peuvent atteindre les organes génitaux. Les organes sexuels externes sont moins protégés et par conséquent plus vulnérables. Chez la femme enceinte, l'utérus et le fœtus peuvent être gravement atteints. Cela sera expliqué dans le chapitre sur la grossesse.



Tous ces organes sont fortement vascularisés. Lors de blessures, de grandes quantités de sang peuvent être perdues.

Il n'est pas possible de définir la nature exacte des lésions sur les lieux de l'accident. Le patient peut se plaindre de douleurs dans le côté, les lombes ou le bas-ventre. Des signes d'hémorragie interne (et par conséquent de choc) peuvent apparaître.

Traitez ces lésions comme des lésions abdominales. Traitez le choc éventuel en administrant de l'oxygène au masque à réservoir (15 l/min.). Couvrez les plaies externes et comprimez les hémorragies avec des pansements stériles.

En cas de douleurs dans le dos ou dans la région lombaire, il faut tenir compte de la possibilité d'une lésion du rachis. Transportez le patient vers l'hôpital sur un matelas à dépression ou sur une civière à palettes.

4.5 Lésions de la tête et des vertèbres

Les lésions de la tête et de la colonne vertébrale sont souvent accompagnées de lésions sévères du système nerveux. Les lésions de la tête avec traumatisme cérébral sont une des causes les plus fréquentes de décès dans les suites d'un accident. Si le patient survit à l'accident, les lésions cérébrales entraînent souvent des séquelles permanentes graves. Dans de nombreux cas, ces dommages peuvent être évités ou limités en administrant correctement les premiers soins.

Une évaluation correcte de la situation et une intervention adéquate sont de la plus grande importance. Il est donc indispensable de reconnaître les signes de ces lésions. Ce chapitre débute par l'étude de ces signes. Relisez le chapitre 1 sur l'anatomie et le fonctionnement du cerveau, du système nerveux et du squelette.



LESIONS DU CRÂNE ET DU CERVEAU

Dans les lésions de la tête, on distingue les lésions du crâne et du cerveau d'une part, et les lésions de la face d'autre part. Le traumatisme crânien s'accompagne souvent de lésions cérébrales. La boîte crânienne protège le cerveau. Il est évident que si la boîte osseuse a été endommagée, il est très probable que le cerveau l'ait été aussi. Cela peut survenir à la suite d'un coup violent par objet perforant comme une balle. Le cerveau peut être également endommagé par la décélération lors d'un accident, alors qu'extérieurement rien n'est visible.

Lors d'une fracture du crâne, ce sont surtout les dommages cérébraux qui sont préoccupants. Le cerveau peut également être endommagé sans fracture du crâne. Le signe de la lésion cérébrale est une altération de l'état de conscience. Ce signe est donc le seul auquel un ambulancier doit toujours être très attentif.

L'ambulancier n'a pas la possibilité d'établir un diagnostic précis. Cela n'est d'ailleurs possible qu'en milieu hospitalier à l'aide d'appareillages sophistiqués. Par contre, vous devrez être capable d'identifier les symptômes de ces lésions et d'y adapter votre intervention.

QUELS SONT LES DIFFÉRENTS TYPES DE LÉSIONS CRÂNIENNES ?

Dans le cas des **fractures du crâne fermées**, rien n'est visible de l'extérieur. La violence du coup (le mécanisme de l'accident) et les autres lésions visibles (comme un hématome ou des lésions cutanées) peuvent faire suspecter la présence d'une fracture du crâne. Les fractures du

crâne graves provoquent parfois des déformations visibles extérieurement; parfois elles sont palpées par hasard au moment de la pose d'une minerve. Le patient aura au minimum perdu connaissance pendant un bref laps de temps, mais habituellement sera inconscient.

Lors d'une **fracture ouverte** du crâne, le choc aura été très violent et parfois le cerveau est visible. Ce sont des lésions très graves qui sont pratiquement toujours accompagnées de perte de connaissance. Dans le cas des plaies par balle, on peut reconnaître un orifice d'entrée et un orifice de sortie du projectile. Dans les **fractures de la base du crâne** la partie la plus basse du crâne est fracturée. Ces fractures ne sont pas directement reconnaissables. Des signes de fracture de la base du crâne sont l'hématome "en lunettes" autour des yeux ou des pertes de sang en arrière des oreilles. Parfois on observe une perte de sang et de liquide par les oreilles et le nez. L'état de conscience est généralement atteint.

Quelles lésions cérébrales peut-on rencontrer?

Une **commotion cérébrale** est provoquée par un coup sur la tête. Le cerveau est en fait "secoué", et entre violemment en contact avec la face interne de la voûte crânienne. Une perte de connaissance brève est caractéristique de la commotion. Habituellement le patient ne se souvient pas de ce qui s'est passé. Lors d'une commotion cérébrale sévère cette amnésie peut s'étendre sur une période plus longue. Le patient ne se souvient généralement pas de l'endroit et du moment de l'accident. Demandez toujours aux témoins si le patient a perdu connaissance.

Une **contusion cérébrale** est une forme sévère de commotion cérébrale dans laquelle le cerveau présente des contusions. Le diagnostic de ces contusions n'est possible qu'en milieu hospitalier. L'état de conscience est généralement atteint.

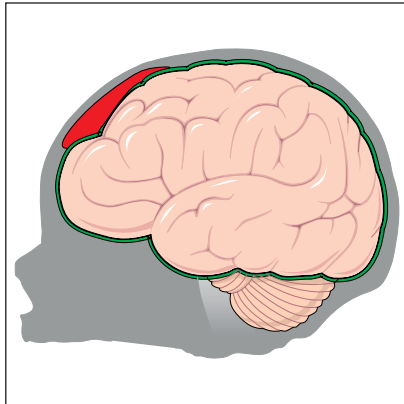
Lorsqu'un vaisseau de la face externe du cerveau saigne, nous nous trouverons devant une **hémorragie** entre le cerveau et la boîte crânienne, et le sang s'accumulera à cet endroit. Ce volume va comprimer le cerveau, perturber son fonctionnement et peut l'endommager définitivement. Au début, les symptômes et les plaintes sont les mêmes que dans le cas de la commotion cérébrale banale. Par exemple, le patient aura eu une brève perte de conscience. Mais contrairement à ce qui se passe dans une commotion cérébrale banale, l'état de conscience va s'altérer à nouveau après un intervalle libre de quelques minutes (parfois de quelques heures).

Les hémorragies peuvent entraîner une accumulation de sang à l'intérieur du cerveau, et cela peut provoquer d'autres lésions. Les conséquences en sont alors plus graves que celles d'une hémorragie superficielle, et l'altération de l'état de conscience sera plus profonde et plus prolongée; cette inconscience peut même s'installer d'emblée.

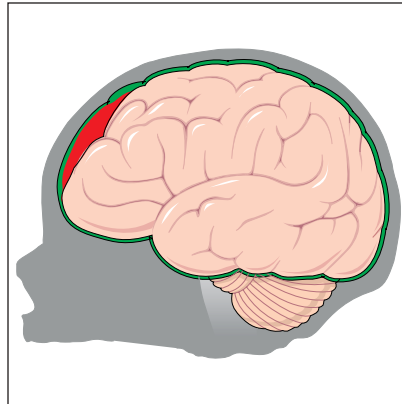
La boîte crânienne est une boîte fermée, et chaque lésion du cerveau entraîne un œdème des tissus et une accumulation de sang. La pression à l'intérieur de la boîte crânienne va augmenter, ce qui entraînera une

FIG. 4.17

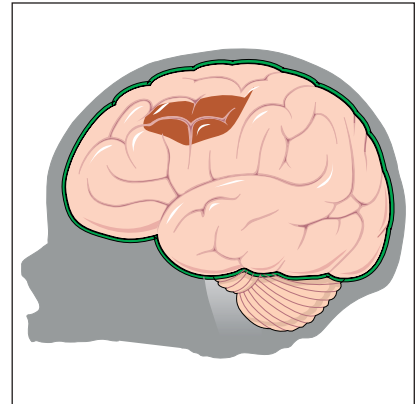
LES HÉMORRAGIES CÉRÉBRALES



1. Hémorragie extradurale



2. Hémorragie intradurale



3. Hémorragie intracérébrale

compression des vaisseaux sanguins et diminuera l'apport de sang vers les différentes parties du cerveau.

Toutes ces lésions présentent un risque vital. **Le signe cardinal qui permet de reconnaître ces lésions est l'altération de l'état de conscience.** Vous devez être capable d'évaluer l'évolution de l'état de conscience et l'importance de cette **modification de l'état de conscience.** C'est une des compétences de base de l'ambulancier.

Evaluation de l'état de conscience

La première mission de l'ambulancier consiste en l'évaluation de l'état de conscience. Même si le patient respire et présente un pouls, le système nerveux (c'est à dire le cerveau et/ou la moelle épinière) peut être atteint de manière telle que la vie est en danger. Les lésions peuvent être surveillées par une estimation de l'état de conscience sur la base de quatre observations élémentaires. Cette méthode est résumée sous le terme de "EPADONO".

- E** **Eveil** = le patient sait ce qui se passe autour de lui, connaît son nom, le jour de la semaine et peut dire où il se trouve.
- Pa** **Parole** = le patient parle et répond lorsqu'on lui adresse la parole.
- Do** **Douleur** = le patient ne réagit pas à la parole, mais réagit à un stimulus douloureux (pincer).
- No** **Non-réactif** = le patient ne réagit pas à la douleur.

Il est important d'évaluer l'état de conscience de cette manière et de décrire l'évolution de l'état de conscience de la même façon. Cette infor-

mation est capitale pour le médecin. Vous êtes le seul à pouvoir collecter cette information.

Les lésions cérébrales isolées ne sont pratiquement jamais la cause d'un état de choc. Un choc peut apparaître lorsque d'autres blessures existent en plus des lésions crâniennes ou cérébrales. La diminution de l'état de conscience est le symptôme le plus important lors de lésions crâniennes et cérébrales.

Les signes de **lésions des vertèbres cervicales ou dorsales** sont les suivants: une douleur dans la nuque ou dans le dos, des paralysies des membres, des paresthésies ou des dysesthésies (des picotements et des endormissements) dans les doigts ou les orteils. Lorsque de telles plaintes sont présentes, il est très probable que des nerfs sont affectés suite à une lésion de la moelle épinière.

L'examen des pupilles: les **pupilles** peuvent être rétrécies ou dilatées symétriquement dans les deux yeux, ou présenter une dimension différente à chaque œil. Ce signe est un signal d'alarme. Il peut indiquer une hémorragie située entre le cerveau et la boîte crânienne, hémorragie qui doit être soignée chirurgicalement, aussi rapidement que possible.

Le patient conscient, ou qui reprend conscience, peut se plaindre de **maux de tête violents**. Cela signe un traumatisme grave.

Le patient peut – même en état de coma – se mettre à **vomir**. C'est une complication grave. Gardez les voies respiratoires libres. Utilisez la technique de la sublaxation de la mandibule. Soyez prudent lors de la mise en place d'une canule oropharyngée. Celle-ci peut entraîner un réflexe de vomissement brutal.


Observez attentivement les **plaies** de la tête: coupures, bosses, déformations du crâne, hématome en lunettes autour des yeux, saignements par le nez ou les oreilles, écoulement de liquide céphalo-rachidien par le nez ou les oreilles.

Certains signes de traumatisme crânien évoquent une intoxication par l'alcool ou des drogues. Ne présumez jamais que la drogue ou l'alcool soit la seule cause de ce que vous observez. Pensez au traumatisme crânien grave et agissez en conséquence.

Un patient qui, lors d'un accident, perd connaissance puis reprend conscience et perd ensuite à nouveau connaissance, est une urgence majeure.

FIG. 4.18

ANISOCORIE DES PUPILLES



Le diamètre de la pupille gauche est plus grand que celui de la droite: l'anisocorie est un signal d'alarme.

Il peut s'agir d'une hémorragie qui doit être opérée rapidement. Il est d'une importance capitale d'obtenir des renseignements concernant l'évolution de l'état de conscience, y compris par les témoins, pour la période qui précède votre arrivée sur les lieux.

L'échelle de coma de Glasgow

Pour mesurer de manière précise l'état de conscience, on dispose de l'échelle de coma de Glasgow. Cette échelle est utilisée par tous les services médicaux dans le monde: elle permet une évaluation objective par différents observateurs. Le degré de conscience est exprimé par un chiffre.

L'EPADONO est une forme simplifiée de l'échelle de coma de Glasgow. **L'échelle de coma de Glasgow** évalue successivement les réponses oculaire, verbale et motrice. On juge la qualité de la réponse et l'intensité du stimulus nécessaire pour obtenir une réponse. L'évaluation de l'état d'un patient au moyen de l'échelle de coma de Glasgow n'est pas intuitive et nécessite beaucoup de formation et d'entraînement.

TABLEAU 4.1 L'ÉCHELLE DE COMA DE GLASGOW.

OUVERTURE DES YEUX

- | | |
|--|---|
| • spontanée | 4 |
| • à la demande | 3 |
| • provoquée par un stimulus douloureux | 2 |
| • jamais | 1 |

RÉPONSE VERBALE

- | | |
|---|---|
| • correcte et adaptée | 5 |
| • confuse, erreur de réponse, désorientée | 4 |
| • conversation impossible, mots seuls | 3 |
| • mots incompréhensibles, sons | 2 |
| • aucune | 1 |

RÉPONSE MOTRICE

- | | |
|--|---|
| • exécution des ordres | 6 |
| • action contre le stimulus douloureux | 5 |
| • retrait seul au stimulus douloureux | 4 |
| • mouvement de flexion des membres | 3 |
| • mouvement d'extension des membres | 2 |
| • pas de réaction | 1 |

GLASGOW COMA SCALE**SCORE TOTAL**

L'OUVERTURE DES YEUX

- Le patient ouvre les yeux, regarde spontanément sans être stimulé. Si les yeux du patient sont fermés, demandez au patient de les ouvrir. Si rien ne se passe, répétez votre demande plus fort et regardez si le patient réagit.
- Si les yeux restent fermés, observez si le patient ouvre les yeux suite à un stimulus douloureux léger. Pour cela, pincez le muscle trapèze au niveau de la nuque, le tendon d'Achille au niveau de la cheville ou le biceps.
- Sans réaction à ces stimuli, notez: "pas d'ouverture des yeux".

LA PAROLE

- Une conversation correcte signifie que le patient est capable de dire qui il est, où il se trouve, quel est le jour de la semaine, le mois de l'année.
- La conversation est confuse quand le patient est désorienté. Le patient est encore capable de former des phrases mais est incapable de répondre aux questions précédentes.
- A un stade plus avancé, la conversation est impossible. Le patient prononce ou crie des paroles incohérentes. Parfois la parole est seulement provoquée par les stimuli douloureux (parfois le patient ne prononce que des termes violents).
- Le patient est incompréhensible et on ne perçoit que des marmonnements et des gémissements.

- Nous n'avons aucune réaction verbale si le patient ne produit aucun son, même après un stimulus douloureux.

REPONSE MOTRICE

- Le patient qui peut effectuer ce qu'on lui demande (par exemple étendre le bras ou plier le coude) obtient le score le plus élevé. Il est évident qu'une fracture ou une paralysie du bras ne doit pas influencer l'évaluation de l'état de conscience.
- Si le patient ne réagit pas aux ordres, on utilisera un stimulus douloureux. Appuyez fortement sur l'ongle d'un doigt. Si le patient essaie d'écartier la main qui provoque la pression, cela signifie que le patient est capable de localiser l'endroit de la douleur. Ne stimulez jamais de manière douloureuse un organe blessé.
- Au retrait du bras, observez si le patient plie le coude et retire la main et l'avant-bras le long du corps.
- Après un stimulus douloureux, les bras et les jambes se tendent, dans une attitude de marionnette en bois. Les épaules et les bras peuvent être en rotation vers l'extérieur.

Que faire devant un patient présentant un traumatisme crânien?

Agissez toujours comme si le patient était atteint d'une fracture des vertèbres du cou ou du dos. Immobilisez la nuque avec une minerve. Pour tout patient dont l'état de conscience est altéré, dans tous les cas où une lésion de la nuque ou du dos paraît probable, immobilisez la colonne avec une civière à palettes (scoop). Cette règle est également d'application dans les pertes de connaissance brèves.



Suivez la procédure ABC et soutenez les fonctions vitales.

La perte de conscience est une des causes principales d'asphyxie.

Le dégagement des voies respiratoires est une des missions primordiales de l'ambulancier.

S'il existe une suspicion de lésion des vertèbres cervicales ou dorsales, dégagez les voies respiratoires par la technique de la subluxation de la mandibule. N'utilisez pas de canule oropharyngée chez des patients inconscients qui présentent un réflexe de nausée.

Administrez de l'oxygène. Arrêtez les saignements importants.

Les patients avec lésion crânienne sans atteinte de la nuque ou de la moelle épinière seront positionnés la tête légèrement surélevée par rapport au corps. Cela peut être réalisé même en basculant légèrement le scoop.

Il est toujours possible que le patient se mette à vomir brutalement. Préparez le bassin réniforme, l'aspirateur et les sondes d'aspiration.

Si le patient est conscient, parlez-lui car cela aura un effet apaisant.

BLESSURES DE LA FACE ET DE LA NUQUE

Un choc sur la face (contre le pare-brise d'une voiture, suite à un coup par un objet contondant) peut fracturer les os de la face. La peau, les yeux, le nez et les oreilles peuvent être blessés. Ces différentes lésions ne constituent pas une menace vitale immédiate. Cependant, les voies respiratoires peuvent parfois s'encombrer et les pertes de sang peuvent être importantes. Pensez toujours à la possibilité d'une lésion de la nuque. Relisez le chapitre sur l'anatomie des yeux et des oreilles.



Quels sont les différents types de lésions de la face?

Les os de la face peuvent se fracturer à différents endroits. On reconnaît une fracture au gonflement de la face, aux hématomes sous-cutanés. Les fractures ne peuvent être précisées qu'à l'hôpital. Nous allons décrire quelques caractéristiques de certaines fractures de la face.

Les fractures du maxillaire supérieur et des orbites entraînent un gonflement et une coloration bleue autour des yeux. Généralement, le patient est incapable de fermer la bouche.

Le déchaussement des dents n'est généralement pas vital, mais peut entraîner des saignements; des morceaux de dents peuvent se fixer dans la bouche ou la gorge. Chez les porteurs d'une prothèse dentaire, le dentier peut se détacher complètement et bloquer les voies respiratoires.

Dans les fractures du nez, on observe des plaies de l'arête du nez, un saignement du nez et une déformation de celui-ci.

Les fractures et les luxations de la mâchoire inférieure empêchent la fermeture de la bouche et peuvent entraîner des difficultés lorsque vous tentez de dégager les voies respiratoires, chez un patient inconscient, en employant la technique de sublaxation de la mandibule.

Les tissus mous de la face peuvent être également lésés. Les éraflures et les coupures de la face sont fréquentes. La perte de sang peut être importante. Des objets coupants ou pointus (verre à bière, crayon, couteau...) peuvent perforer la peau.

Les lésions ouvertes ou fermées du cou peuvent constituer une menace vitale. Une plaie perforante par couteau, ou une lésion fermée suite à un coup violent, peuvent toucher le larynx et obstruer les voies respiratoires. Les plaies ouvertes peuvent atteindre des artères et provoquer une perte de sang externe très importante. Un saignement interne important peut comprimer également les voies respiratoires. Les coupures peuvent endommager les artères superficielles et de l'air peut être aspiré dans les vaisseaux. Cet air pourra perturber le fonctionnement de la pompe cardiaque.

Les lésions oculaires sont souvent le résultat d'un choc sur l'œil ou d'une perforation par un objet coupant comme des éclats de verre. Des brûlures thermiques ou chimiques peuvent également toucher les yeux.

Le pavillon de l'oreille peut être contusionné, déchiré ou même arraché. Cela provoque des hémorragies internes ou des saignements externes importants.

Les lésions du nez surviennent à la suite de coups violents sur la face. Le nez peut être déchiré, coupé ou (partiellement) arraché. Ces lésions s'accompagnent d'une perte de sang importante. Chez un patient inconscient, le sang peut s'écouler dans la bouche et le pharynx et obstruer les voies respiratoires.

Comment évaluer la gravité d'un traumatisme de la face?

Les lésions du cou et de la face peuvent menacer la vie. Observez en premier lieu s'il existe une lésion du cerveau ou du crâne. Évaluez l'état de conscience (EPADONO ou CGS) et demandez s'il existe des maux de tête. Méfiez-vous des vomissements, recherchez d'autres lésions du cou ou du crâne. Observez le diamètre des pupilles.

Que faire en présence d'une lésion de la face ou du cou?



Exécutez la procédure ABC. Dégagez les voies respiratoires et administrez de l'oxygène si nécessaire. S'il existe des difficultés respiratoires, faites appel au SMUR. Couchez le patient en position latérale de sécurité. Ne quittez pas le patient afin de pouvoir intervenir immédiatement s'il se met à vomir.

Couvrez les plaies avec des compresses stériles.

Dans les cas de fracture du maxillaire supérieur, préparez l'**aspirateur**, car une hémorragie peut survenir. Celle-ci risque d'obstruer les voies respiratoires. Les dents avulsées, les couronnes, les dentiers seront enveloppés dans une compresse et emportés avec le patient à l'hôpital.

Pour traiter un **saignement externe du nez**, appliquez des compresses stériles et un pansement. Si du sang sort des narines, ne posez jamais de compresses. Ne bloquez pas les narines pour arrêter un saignement.

Si un **corps étranger est encore fixé dans la plaie**, laissez-le en place et fixez-le avec des pansements pour le transport. Si vous observez une perte de liquide céphalo-rachidien, appliquez des compresses et avertissez le médecin; ce signe indique avec certitude une lésion cérébrale.

Transportez toujours les **lambeaux de tissus arrachés** vers l'hôpital (amputation du nez ou de l'oreille). Emballez-les dans une compresse stérile.

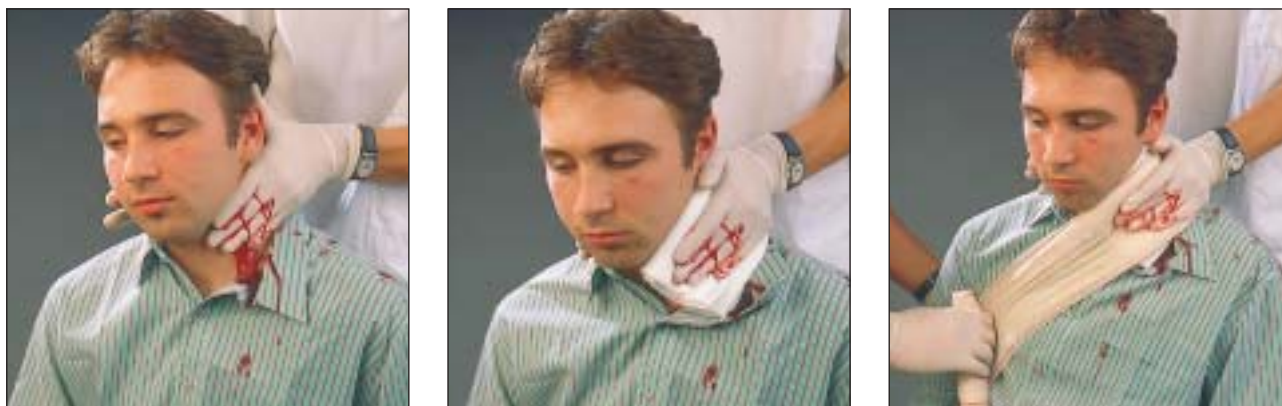Protégez les lésions oculaires. Posez une compresse stérile de manière lâche sur l'œil. N'exercez pas de pression, car cela peut incruster plus profondément des corps étrangers dans l'œil. Chaque lésion oculaire, aussi légère soit-elle, doit être traitée par un médecin.

Dans les cas de **lésions de l'oreille**, posez des compresses stériles puis placez ensuite un pansement compressif. Soyez attentif aux écoulements de sang ou de liquide céphalo-rachidien. Dans ces cas précis, ne placez pas de pansement compressif !

Lors de coupures ou **d'hémorragies au niveau du cou**, vous appuyez directement une compresse sur la plaie. Lors d'une hémorragie artériel-

FIG. 4.19

LES PLAIES DU COU



le, le maintien manuel d'une pression permanente est la seule mesure efficace. En présence d'un saignement important, même veineux, vous devez poser un pansement compressif. Placez un grand pansement pour maintenir la compresse en place. Continuez à appuyer ou placez le pansement comme cela vous est démontré dans la figure 4.19.

Laissez le patient en position couchée, afin que les veines n'aspirent pas l'air.

LÉSIONS DE LA COLONNE VERTÉBRALE

Les lésions de la colonne vertébrale sont très graves. Ce ne sont pas tellement les luxations ou les fractures des vertèbres qui sont graves, mais surtout les **lésions de la moelle épinière** qui court dans le canal rachidien. Celle-ci peut être endommagée par ces fractures et ces luxations de vertèbres. Cela provoque fréquemment des paralysies permanentes.

Quelles sont les causes de lésion vertébrale?

Tout traumatisme important peut endommager la colonne vertébrale: une plaie par balle au cou ou au tronc, une lésion de décélération lors d'un accident de roulage. Les vertèbres cervicales et lombaires sont particulièrement vulnérables car elles ne sont pas soutenues par d'autres structures comme c'est le cas pour la cage thoracique ou le bassin. De plus, ces vertèbres sont très mobiles.

Un traumatisme de la colonne cervicale ou dorsale peut survenir dans des circonstances très différentes. Un ambulancier doit y penser dans toutes les circonstances.

TABLEAU 4.2 LES CAUSES DE LÉSIONS VERTÉBRALES

- accident de roulage, lorsque la tête est ballottée de part et d'autre par de puissantes forces de décélération.
- chute (surtout sur le siège) qui peut entraîner une fracture par écrasement (par exemple lors d'un saut par la fenêtre).
- coup par objet contondant, au-dessus des clavicules. Observez les plaies évocatrices du cou, de la face ou du crâne.
- accident avec des cyclistes, des alpinistes ou des véliplanchistes.
- accident lors d'un plongeon en eau peu profonde. Pensez toujours à cette possibilité chez un noyé.
- plaies par balle du tronc et du cou.

Comment évaluer la gravité d'un traumatisme de colonne?

Supposez toujours qu'un patient inconscient est également atteint d'une lésion de la colonne vertébrale. Essayez de comprendre les circonstances de l'accident. Demandez au patient et aux témoins comment l'accident s'est passé.

Soyez surtout attentif aux signes qui indiquent des lésions de la colonne vertébrale:

- **douleurs** à la tête, au cou ou au dos
- **respiration anormale**: lors de certaines lésions de la moelle épinière, les muscles de la cage thoracique ne peuvent plus fonctionner normalement, la respiration est alors effectuée uniquement par le diaphragme. On observe une **respiration "paradoxe"**; elle se manifeste par une élévation de l'abdomen et une descente du thorax lors de l'inspiration, et par le mouvement inverse lors de l'expiration. Parfois, on n'observe que de faibles mouvements au niveau des muscles abdominaux.
- **perte** des urines, **perte** de selles
- incapacité du patient de bouger les membres ou faiblesse de ceux-ci, **douleurs** ou **picotements** dans les membres, les doigts ou les orteils. Ces signes évoquent une lésion de la colonne vertébrale.
- signes de **choc** grave.

L'absence de ces signes ne permet cependant pas d'exclure une lésion de la colonne vertébrale.

Que faire devant un traumatisme de la colonne vertébrale?



Débutez toujours par l'**ABC** de l'aide médicale urgente. Contrôlez et soutenez les fonctions vitales. Une évaluation de l'état de conscience doit toujours être réalisée en premier lieu.

Pensez toujours qu'une lésion de la colonne vertébrale est possible. Posez une minerve et utilisez les techniques adéquates de dégagement des voies respiratoires (subluxation de la mâchoire).

Si le mécanisme de l'accident permet d'exclure de manière formelle une lésion vertébrale, vous pouvez ne pas prendre de telles mesures (p. ex. si un objet lourd est tombé sur un pied et qu'il est clair que c'est la seule chose qui soit arrivée).

Quelle que soit la localisation de la lésion de la colonne vertébrale, le traitement du patient restera le même. Trois règles de base sont d'application:

- déplacez le patient aussi peu que possible
- tournez le patient en le roulant "en bloc"
- ne déplacez le patient qu'en maintenant l'axe longitudinal.

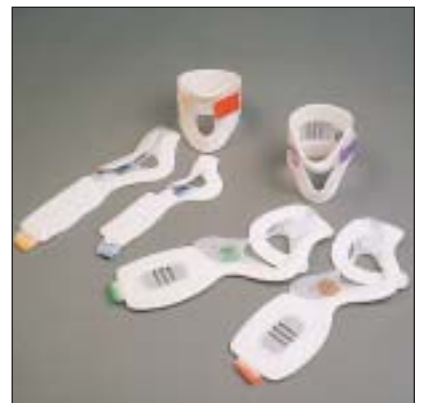

Les techniques de retournement, de levage et de transport des patients seront exposées plus loin de manière détaillée. Posez toujours une minerve rigide chez les patients porteurs d'une lésion de la colonne cervicale ou dorsale. Un ambulancier doit connaître les divers types de minerves et savoir les utiliser.

FIG. 4.20
.....
MINERVES
.....



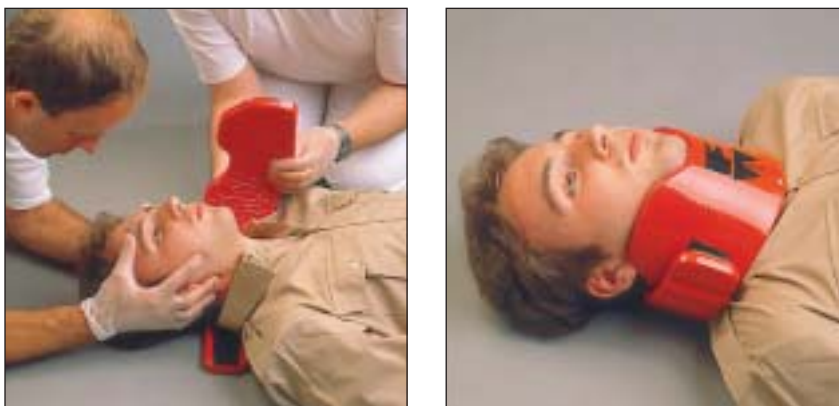Minerves souples



Minerves rigides

FIG. 4.21

POSE D'UNE MINERVE



COMMENT POSER UNE MINERVE?

Un ambulancier stabilise la tête et la colonne vertébrale en empoignant fermement la mâchoire et l'occiput du patient.

Après avoir choisi la taille correcte de la minerve, l'autre ambulancier place la minerve sous la nuque. Fixez la minerve tandis que le cou est gardé immobile. Le patient porteur d'une minerve doit être surveillé attentivement et de manière continue, afin de contrôler les modifications de l'état de conscience et la liberté des voies respiratoires.

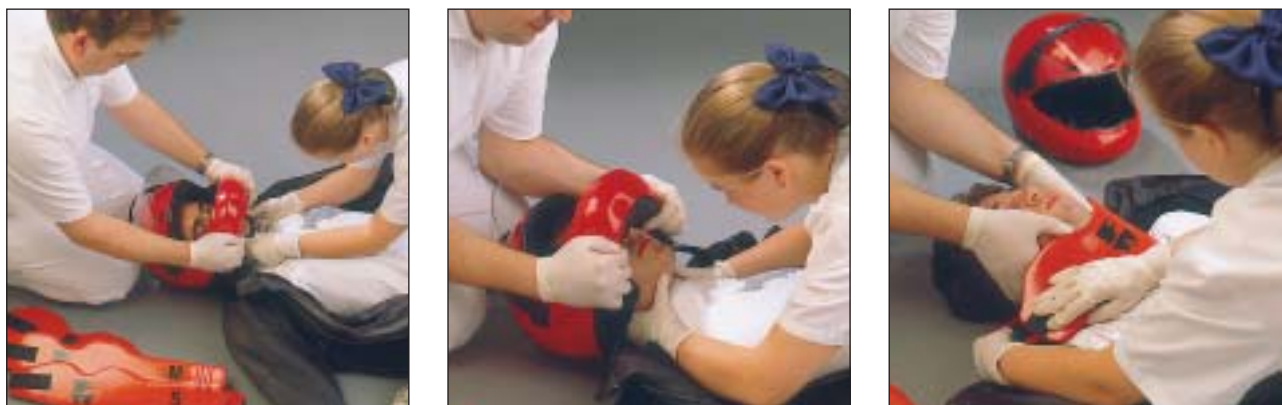

COMMENT ENLEVER UN CASQUE DE MOTOCYCLISTE?

L'enlèvement d'un casque de motocycliste est un cas particulier qui nécessite une technique précise. Stabilisez la tête, toujours des deux mains. Maintenez la tête dans l'axe du corps sans exercer de forte traction sur le cou. Vous devez pratiquement réaliser une minerve avec vos mains.

FIG. 4.22

ENLÈVEMENT DU CASQUE



Lors de l'enlèvement du casque, il faut toujours, des deux mains, stabiliser la tête.

4.6 Contusions et plaies



Un ambulancier sera fréquemment confronté à des contusions et des plaies. Les **contusions** sont des lésions fermées, dans lesquelles la peau n'a pas été traversée, comme dans les plaies. Les **plaies** s'accompagnent généralement de perte de sang. Les brûlures constituent un cas de plaies particulier et sont traitées dans le chapitre 8.

Les contusions et les plaies sont les manifestations externes et visibles de lésions qui ont été provoquées par un accident. Ces lésions sont généralement bénignes. Mais vous ne devez pas oublier qu'elles représentent seulement la partie visible de l'iceberg. Ces lésions peuvent être les témoins d'une lésion invisible. C'est pour cette raison qu'il faut toujours prendre en compte le mécanisme de l'accident, la violence des forces et la localisation de la contusion ou de la plaie. Plus loin, nous détaillerons les lésions des organes internes. Dans ce chapitre nous traiterons des contusions et des plaies de manière générale, indépendamment de la localisation de celles-ci.

Nous envisagerons successivement les contusions, les plaies et les lésions osseuses des membres.

LES CONTUSIONS



Les contusions surviennent suite à l'action d'une force contondante. La gravité de l'atteinte des tissus ou des organes dépend de l'énergie cinétique du coup.

La durée d'action de la force contondante est également importante. Les victimes d'éboulements ne peuvent parfois être dégagées qu'après de longues heures. Les contusions sont des blessures des muscles, des vaisseaux ou de la graisse sous-cutanée elles s'accompagnent de suffusions sanguines. Le sang peut s'accumuler entre la peau et les muscles. Parfois, un tissu ou un organe interne est détruit, sans signes extérieurs visibles de la lésion interne.

Un exemple typique de contusion grave est le décollement sous-cutané de la peau par des rouleaux ou une roue en mouvement. Après un impact sérieux, il est possible que la peau ou les muscles se nécrosent après quelques heures ou quelques jours sans que l'on ait remarqué initialement la lésion. Après un certain temps, parfois plusieurs jours, les hémorragies internes des tissus seront résorbées et leur couleur passera du bleu vers le jaune.

FIG. 4.23

CONTUSION



Comment évaluer la gravité d'une contusion?



En abordant le patient, évaluez d'abord les fonctions vitales selon la procédure **ABC**, et si nécessaire, intervenez pour les soutenir. Si le patient n'est pas en danger, débutez l'évaluation secondaire. Vous recherchez, entre autres, les contusions et estimez la probabilité de lésions d'organes internes. De nombreuses victimes d'accident présentent des contusions. Généralement, la douleur attirera l'attention sur les contusions. Immédiatement après l'accident, vous ne remarquerez pas grand-chose, sauf une trace de coups ou une légère rougeur. Quelques minutes plus tard, vous observerez un "bleu" (ecchymose ou hématome) qui s'étendra progressivement. Après des jours ou des semaines, le gonflement disparaît et la contusion se colore de jaune-vert.

Que faire devant une contusion?

Ce n'est qu'après avoir évalué les fonctions vitales, qu'il vous est permis de traiter les contusions, au cours de l'évaluation secondaire.

Vous pouvez poser un **pansement compressif, immobiliser** les membres douloureux au mouvement, surélever les membres blessés et même les refroidir si cela est réalisable.

Surélever veut dire: placer la main plus haut que le coude, le pied plus haut que le genou, le coude plus haut que l'épaule et le genou plus élevé que la hanche.

Si l'on dispose de **glace** emballée dans un plastique, on peut la disposer sur le pansement de la contusion. Enveloppez éventuellement la glace dans un essuie ou un gant de toilette. Il ne faut jamais appliquer la glace directement sur la peau, car cela pourrait entraîner des gelures.

Informez le médecin qui prend en charge le patient de la présence de contusions qui ont été cachées par un pansement.

LES PLAIES

Une plaie ouverte est provoquée par l'action d'un objet tranchant ou par un mécanisme accidentel de perforation. La connaissance du mécanisme lésionnel aide à évaluer la gravité d'une plaie. Les mécanismes lésionnels perforants typiques sont les suivants: marche ou chute sur un objet, projection à travers le pare-brise ou contre la carrosserie, accidents de travail provoqués par des machines coupantes, lésions par armes à feu, armes blanches...

Trois facteurs de gravité sont à prendre en considération:

- (1) la perte de sang par le saignement externe
- (2) la lésion interne d'un organe qui s'accompagne parfois de perte de sang interne
- (3) l'infection par souillure de la plaie.

Il existe différentes sortes de plaies:

Les éraflures Les éraflures ou excoriations (plaies par abrasion), sont très souvent fortement souillées.

Les plaies par coupure. Une plaie par coupure résulte de l'action d'un objet coupant comme un couteau, un éclat de verre ou un rebord métallique. Les lèvres de la

FIG. 4.24

.....
PLAIE PAR ABRASION
.....



FIG. 4.25

.....
PLAIE PAR COUPURE
.....

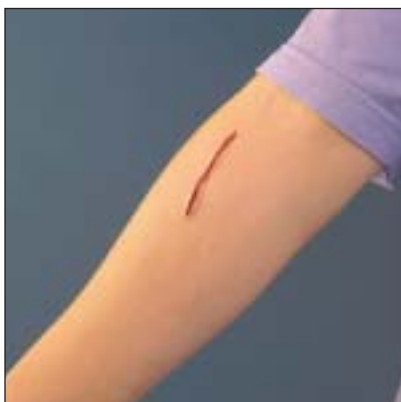
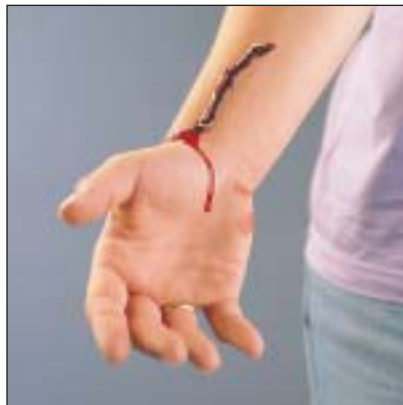
FIG. 4.26

LACÉRATION



plaie sont généralement nettement délimitées. La plaie peut être profonde, et des muscles, vaisseaux et tendons sectionnés. Au niveau du cou ou du tronc, des organes essentiels peuvent être lésés. Généralement, les plaies par coupure sont moins souillées.

Lacérations

Une lacération survient lorsque la peau éclate sous l'effet d'un écrasement ou de l'impact d'un objet anguleux non coupant. Une lacération a souvent un aspect irrégulier. Des lésions profondes peuvent exister et il est fréquent que la plaie soit fortement souillée en profondeur.

Plaie par perforation (piqûre)

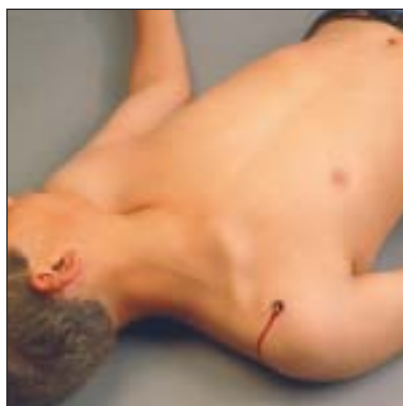Des objets longs pointus ou coupants (comme des barres métalliques, des clous ou des couteaux) provoquent généralement des plaies avec un orifice relativement réduit par rapport à leur profondeur. Il peut arriver que tout le corps soit traversé. Des lésions profondes, souillées en profondeur sont très fréquentes. Parfois l'objet reste planté dans la plaie.

Plaie par balle

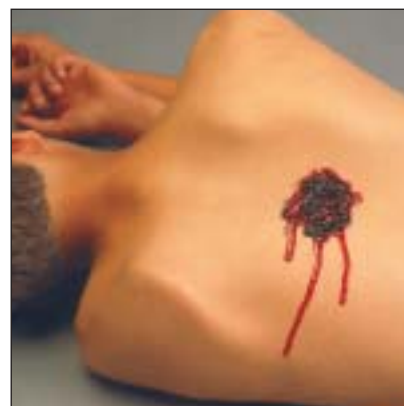Les plaies par balle ressemblent à des plaies par perforation. La plaie est généralement plus profonde. L'énergie de la force d'impact est habituellement plus importante que pour les plaies par perforation. Le projectile parcourt un itinéraire parfois long à travers le corps et peut toucher de nombreux organes. Les plaies par balle sont toujours souillées. L'idée que la chaleur de la balle désinfecte la plaie est erronée.

FIG. 4.26

PLAIE PAR BALLE

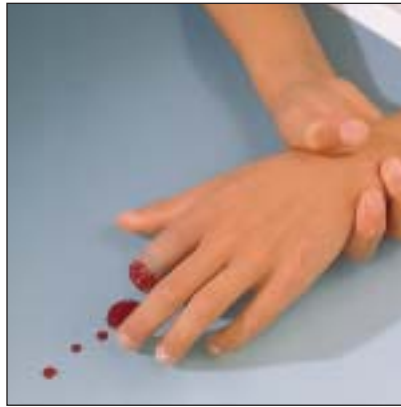

Orifice d'entrée



Orifice de sortie

FIG. 4.27

.....
AMPUTATION
.....

Les arrachements Une partie de la peau, et éventuellement des muscles, sont arrachés du corps. On observe cela lors de morsures de chien ou d'autres animaux, lorsqu'une machine agrippe les cheveux et arrache une partie de la peau du crâne. Ce sont des blessures graves.

Les amputations Lors d'une amputation, une partie du corps est complètement séparée de celui-ci. Il s'agit généralement d'une partie de membre comme les doigts ou les orteils. L'amputation peut être provoquée par l'action d'un objet coupant (effet de guillotine) ou d'un objet contondant (écrasement ou arrachement). Plus l'objet est mou, plus grand sera l'effet d'écrasement ou de déchirure. Le moignon saignera par conséquent moins dans ces cas.

Les plaies par injection Accidentellement de l'huile, de la peinture ou un autre liquide peut être injecté à l'aide d'un pistolet à haute pression. L'orifice d'entrée est habituellement à peine visible. Il est parfois tellement petit qu'il ne saigne pas. La lésion ne ressemble donc pas à une plaie ouverte mais cela en est néanmoins une. Cela explique pourquoi la victime, les témoins ou les sauveteurs n'accordent parfois pas suffisamment d'attention à ces lésions.

FIG. 4.28

.....
TRAUMATISME
PAR INJECTION
.....

La substance injectée doit être enlevée chirurgicalement aussi rapidement que possible. Sans cela, une amputation du membre devient parfois inévitable.

Comment évaluer la gravité d'une plaie?



Comme d'habitude, nous portons d'abord notre attention aux fonctions vitales en réalisant l'**ABC** et en appelant le SMUR si cela est nécessaire. Évaluez les risques de lésion profonde d'un organe et essayez d'estimer la perte de sang. Transmettez ces informations au médecin qui prend le patient en charge.

Si le patient ne se trouve pas dans une situation critique, vous pouvez rechercher les plaies au cours de l'évaluation secondaire. Enlevez les habits tachés de sang ou d'où s'écoule du sang. Mettez toujours des gants. Les taches de sang peuvent être peu visibles sur des vêtements sales ou sombres.

Si vous êtes seul, donnez la priorité aux plaies du tronc. Ensuite, examinez les plaies des membres. Donnez la priorité aux plaies qui saignent le plus.

Que faire en présence de plaies?



Débutez toujours par la procédure **ABC**. Certaines blessures sont graves et nécessitent un traitement spécifique immédiat (tableau 4.3).

Lorsque vous traitez des plaies, les règles générales suivantes sont d'application:

Utilisez toujours des gants: non seulement pour des raisons d'hygiène, pour ne pas souiller la plaie du patient, mais également pour vous protéger personnellement de toute contamination.

Ne nettoyez pas en profondeur: n'enlevez que de petits cailloux ou des débris végétaux situés superficiellement sur la plaie.

TABLEAU 4.3 PLAIES MENACANT LA SURVIE

- plaies du cou: couvrir immédiatement
- plaies avec hémorragie importante: comprimer, pansement compressif
- plaie thoracique soufflante: pansement avec valve unidirectionnelle
- extériorisation des intestins: ne pas les repousser, couvrir avec un pansement plastique stérile
- fracture ouverte: aligner si possible, pansement stérile pour couvrir, attelle
- corps étranger: laisser en place, stabiliser et fixer
- plaie perforante ou par balle de la tête, du cou ou du thorax: transporter aussi rapidement que possible à l'hôpital, en concertation avec le SMUR.

Comment panser une plaie?

Les principes généraux des pansements de plaies sont les suivants:

- (1) couvrez la plaie de compresses stériles
- (2) fixez les compresses avec une bande et, si nécessaire, installez un pansement compressif pour arrêter les hémorragies.

1. COUVRIR LA PLAIE DE COMPRESSES

Utilisez les **compresses stériles** dont l'ambulance doit être fournie. Il existe plusieurs sortes de compresses. Sortez-les de leur emballage en les prenant par un coin, afin de ne pas souiller la partie qui rentrera en contact avec la plaie.

Choisissez une compresse suffisamment grande. Sinon, utilisez un nombre suffisant de compresses pour couvrir toute l'étendue de la plaie.

Arrêtez le saignement par une pression sur la plaie.

Vous pouvez arrêter un saignement important en appuyant la main gantée sur la plaie.

N'enlevez pas la compresse qui vient d'être posée. Cela pourrait relancer ou aggraver le saignement. Si la plaie continue de saigner, posez une nouvelle compresse sur la première et appliquez un pansement compressif. Ne mettez jamais de la ouate sur une plaie ouverte.

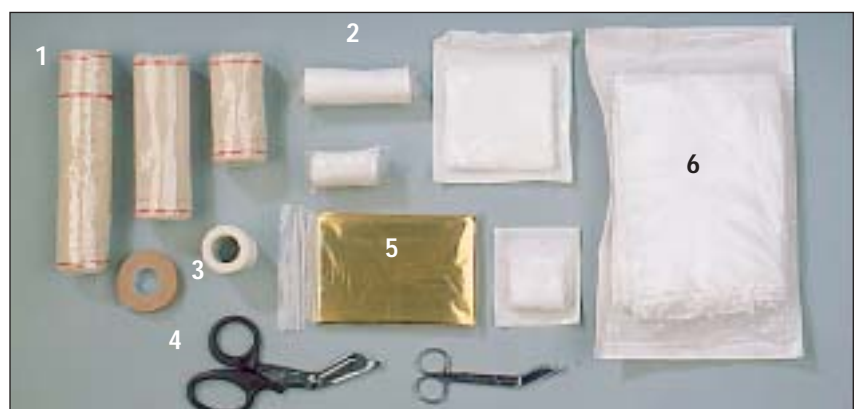2. POSER DES PANSEMENTS

Il existe plusieurs sortes de bandes pour pansements. Les moins chers ne sont pas élastiques. Les pansements élastiques sont plus pratiques. Il existe même des pansements adhésifs qui ne doivent donc plus être fixés secondairement.

Les pansements ne doivent pas être stériles, car ils n'entrent pas en contact direct avec la plaie mais avec les compresses stériles. La technique de pose d'un pansement diffère selon les parties du corps.

FIG. 4.29

COMPRESSES ET PANSEMENTS



1. pansement élastique

2. bande

3. bande adhésive

4. ciseaux

5. liquide de désinfection

6. compresse stérile

Les principes généraux de la réalisation d'un pansement doivent être respectés.

Placez le membre dans la position souhaitée.

Placez le pansement avec une tension suffisante pour maintenir la compresse, mais cette tension ne doit pas être trop forte pour ne pas empêcher la circulation.

Veillez à couvrir tous les **bords des compresses** par le **pansement**. Une exception existe: dans le cas du pansement d'une plaie thoracique soufflante, un coin doit rester libre et faire soupape.

Dans les pansements de bras et de jambes, ne couvrez ni les doigts ni les orteils. De cette façon, il reste possible de contrôler la couleur de la peau et la sensibilité et ainsi de vérifier la qualité de la circulation.

Pour contrôler un saignement, il sera parfois nécessaire de mettre un deuxième pansement (pansement compressif) sur le premier.

Comment poser un pansement compressif?

Utilisez un pansement compressif lorsqu'il est possible de le poser sur une partie dure du corps (crâne ou membre) ou lorsqu'il est possible de le mettre sous tension (autour d'un membre). Un pansement compressif sert à arrêter le saignement des plaies et des contusions. Les fractures ouvertes posent un problème, car il est difficile de mettre alors le pansement sous tension. Dans ces cas, une attelle gonflable peut constituer une solution.

On réalise un **pansement compressif** en posant un rouleau de pansement ou un paquet de compresses supplémentaires au-dessus de l'endroit sur lequel on veut exercer une compression.

Prenez ensuite une ou plusieurs bandes larges et placez-les en réalisant plusieurs tours sur le rouleau de pansement ou le paquet de compresses. Plus la bande est large, plus elle permet de répartir la pression. Serrez le pansement solidement et de manière continue. Évitez de faire des plis et évitez de réaliser un garrot autour du membre.

Veillez à ne pas emprisonner la peau.

Après la pose du pansement compressif, surélevez le membre.

Dans le cas d'une plaie de la tête, asseyez le patient tête en arrière. Cette méthode ne peut être utilisée dans les situations de choc, en présence de lésions des hanches, des épaules ou en présence de signes de lésions de la nuque ou du dos.

Si le sang transperce le pansement, placez une bande plus large au-dessus. Couvrez complètement le pansement précédent. Ne détachez jamais le premier pansement, car cela ne peut qu'aggraver l'hémorragie.

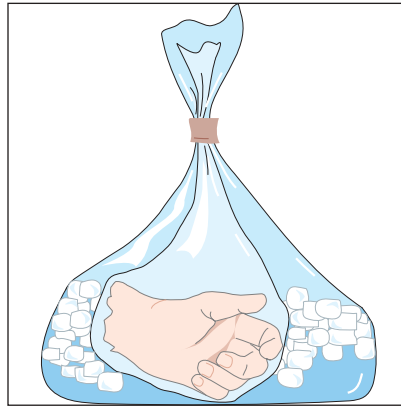
Pour terminer, contrôlez la circulation du membre. Si le sang ne passe pas bien mais que l'hémorragie est grave, laissez le pansement en place et transmettez ces informations à l'infirmier ou au médecin.

Deux cas particuliers

Si un corps étranger est toujours planté dans la plaie, vous devez toujours le laisser en place. L'enlever pourrait provoquer une grave hémorragie et des dommages supplémentaires aux tissus et aux organes lésés. Si l'objet perforant est un accessoire d'une machine (échafaudage,

FIG. 4.30

TRANSPORT D'UN
MEMBRE AMPUTE



Le sachet intérieur contient le membre amputé. Le sac extérieur contient de l'eau avec quelques glaçons. Les deux sachets sont fermés à l'aide d'un lien.

machine-outil), il faudra d'abord l'en séparer (laissez agir les pompiers) pour libérer la victime.

Transportez le blessé sans heurter ou détacher l'objet. Stabilisez l'objet à l'aide de grosses compresses et de bandes adhésives. L'objet doit rester visible. Une personne doit rester en permanence auprès du blessé pour éviter que l'objet ne soit heurté ou ne s'accroche durant le trajet.

Lors d'une amputation, posez un pansement compressif sur le moignon, et si cela est possible, surélevez-le. Il faut toujours transporter les membres amputés ou arrachés jusqu'à l'hôpital. Il est parfois possible de les réimplanter. Emballez l'amputat dans des compresses stériles sèches. Refroidissez-le, placez-le à l'abri du soleil. Si vous disposez de glace, emballez l'amputat dans des compresses, placez-le dans un sachet en plastique et placez le tout dans un autre sachet en plastique contenant autant d'eau que de glace. La glace seule gèlerait les morceaux amputés. L'orifice du sachet intérieur doit rester dans l'orifice du sachet extérieur. De cette façon, l'eau (qui pourrait être contaminée) ne peut pénétrer dans le sachet intérieur. Nouez-les ensemble.

Ne perdez jamais de temps à chercher ou à attendre de la glace.

Les grands morceaux de membres sont enveloppés dans un linge propre. Si de la glace est disponible, posez des sachets de glace enveloppés dans des linges sur les muscles du moignon amputé. Vous pouvez transporter sans inquiétude des parties de membres amputés enveloppées dans des compresses ou un linge. **La vitesse est ici plus importante que la température de refroidissement.**

Réchauffez suffisamment l'ambulance pour que le blessé ne se refroidisse pas.

4.7 Les lésions du squelette des membres

Les fractures, les luxations et les entorses sont fréquentes lors des chutes ou des accidents de roulage. Lors des accidents de roulage, les muscles, les articulations et le squelette sont soumis à des forces considérables.

1.2

Il est important de connaître les lésions qui en résultent. Relisez le chapitre sur l'appareil locomoteur.

Les bras et les jambes fracturés impressionnent; ils peuvent provoquer des douleurs importantes et de l'angoisse. Cependant, les fractures ne sont généralement pas, en soi, une menace vitale. Elles indiquent toujours que le patient a été soumis à des forces importantes.

2.2

Des lésions internes dangereuses peuvent exister. Vous devez donc toujours contrôler d'abord les fonctions vitales.

Les mécanismes des fractures et des luxations

Toute force externe violente qui agit sur le corps peut provoquer des fractures ou des luxations. Il s'agit habituellement de chocs contondants. Cependant, un projectile ou un objet perforant peut également entraîner une fracture au niveau d'un membre.

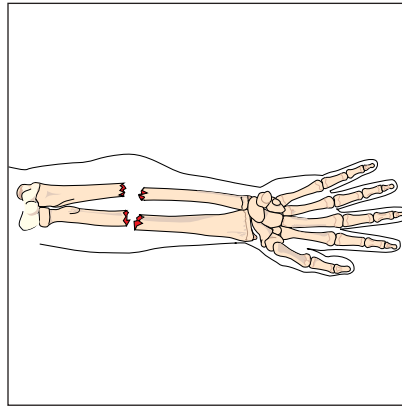
Si l'os est affaibli, une force peu importante est parfois suffisante pour provoquer une fracture. Chez les personnes âgées qui souffrent d'ostéoporose, les fractures arriveront plus facilement. Chez les personnes qui pratiquent intensivement un sport, des fractures d'effort ou de stress peuvent survenir (les coureurs de marathon par exemple). L'os peut souffrir alors d'un affaiblissement qui ressemble à la situation rencontrée lors des fractures de fatigue des métaux.

Quels sont les différents types de lésions du squelette?

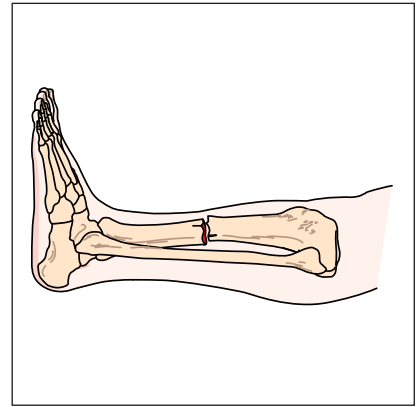
On distingue trois types différents de lésions de l'appareil locomoteur: les **fractures**, les **luxations** et les **entorses**. Ces lésions peuvent survenir isolément ou en association. Dans un certain nombre de cas, elles s'accompagnent de blessures sévères des vaisseaux voisins. La perte de sang subie ou l'arrêt de la circulation provoqué par la lésion nécessitent un traitement immédiat.

FIG. 4.31

FRACTURES FERMÉES



Double fracture fermée de l'avant-bras



Fracture fermée de la jambe

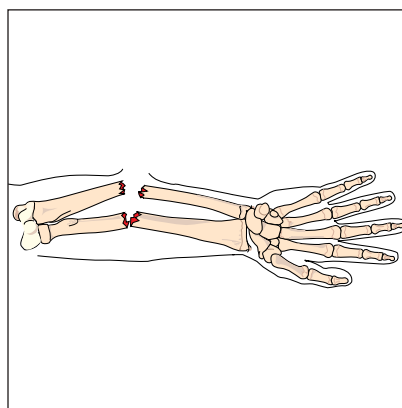
FRACTURES

Aucune brèche de la peau n'est observée dans une **fracture fermée**. Dans une **fracture ouverte**, une plaie ouverte se trouve au-dessus du foyer de fracture. La plaie est généralement provoquée par la violence du choc direct ou par un morceau de l'os fracturé qui a traversé la peau. La brèche cutanée peut être minime et prendre l'aspect d'une petite plaie apparemment banale. Cette plaie peut entraîner des complications, un choc par perte de sang et/ou de l'infection.

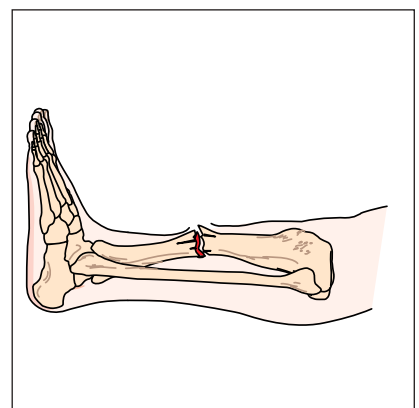
Dans les **fractures avec déplacement**, le membre fracturé présente une angulation au niveau de la fracture; parfois le membre est en rotation par rapport à la position normale. On peut parfois constater un net raccourcissement du membre. Ces fractures peuvent être ouvertes ou fermées. Une "pointe" osseuse peut faire, de manière différée, une brèche dans la peau et provoquer ainsi une plaie ouverte.

FIG. 4.32

FRACTURES OUVERTES



Double fracture ouverte de l'avant-bras.



Fracture ouverte de la jambe.

FIG. 4.32

LUXATIONS



Luxation de l'épaule
Notez la position basse de l'épaule gauche. Le patient soutient le bras en le tenant contre le corps.



Luxation de la hanche
La jambe tournée vers l'intérieur indique une luxation postérieure de la hanche. La jambe tournée vers l'extérieur indique une luxation antérieure de la hanche.

LÉSIONS ARTICULAIRES

On parle de **luxation** lorsque la "tête" (terminaison cylindrique ou convexe de l'articulation) sort de la "cupule" (extrémité creuse ou concave de l'articulation). Ceci est toujours accompagné d'une rupture de la capsule articulaire qui entoure l'articulation. Dans de nombreux cas, cela est accompagné d'une fracture d'une extrémité osseuse. Lors d'une luxation, les structures avoisinantes, comme les tendons, les muscles, les nerfs et les vaisseaux sanguins, peuvent être blessés.

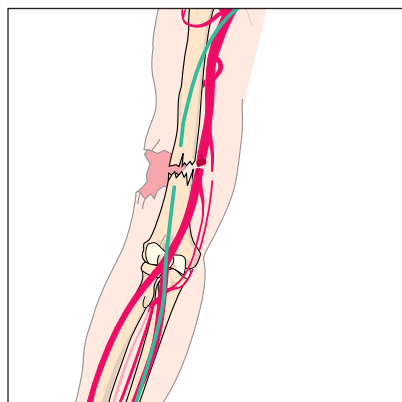
L'entorse est une distension ou une déchirure des ligaments articulaires alors que l'articulation est restée assemblée normalement.

VAISSEAUX SANGUINS

Des vaisseaux sanguins importants sont souvent lésés au niveau des fractures ouvertes ou des fractures avec déplacement. Ces lésions se rencontrent également lors de luxations. La déchirure, la distension ou la compression de vaisseaux sanguins interrompent la circulation sanguine vers la partie distale du membre. Ce membre est alors menacé de manque d'oxygène.

FIG. 4.33

VAISSEAUX ET NERFS
DANS UNE FRACTURE



Les vaisseaux et les nerfs peuvent être blessés directement par les extrémités pointues d'os fracturés ou comprimés par des épanchements sanguins.

COMMENT ÉVALUER LA GRAVITÉ DES LÉSIONS DU SQUELETTE ?

L'évaluation primaire est orientée, comme toujours, vers les paramètres vitaux. Il faut toujours essayer de comprendre la cause d'un accident. Une fracture du poignet peut être la conséquence d'une brusque perte de connaissance (syncope). Une fracture sévère au cours d'un accident de roulage indique que des forces importantes ont agi, et la probabilité de lésions internes est donc plus grande. Les lésions internes sont généralement plus graves que les fractures.

Au cours de **l'évaluation secondaire** il n'est pas possible à l'ambulancier de poser un diagnostic précis. Il est souvent impossible de savoir avec certitude s'il s'agit d'une fracture. Faire la différence entre une luxation et une entorse est souvent impossible sur le terrain. En fait, cela n'est pas nécessaire.

Vous devez surtout savoir comment préparer le patient pour le transport. Mettez des gants et enlevez avec des ciseaux les vêtements qui recouvrent l'endroit d'une lésion probable. N'oubliez pas que des vêtements sombres ou sales peuvent masquer une perte de sang. Une lésion évidente peut cacher une lésion moins visible.

Fractures La victime ou les témoins vous diront souvent qu'ils ont entendu le craquement de l'os pendant l'accident. Immédiatement, la victime a été incapable de bouger ou d'utiliser le membre atteint, surtout en raison de la douleur.

Le saignement est apparent dans le cas des fractures ouvertes et parfois une extrémité d'os est visible. Dans les fractures fermées avec déplacement, on remarque surtout la position anormale du membre. Il est fréquent de voir poindre l'os sous la peau. Les fractures fermées peu déplacées ne sont pas très apparentes. Dans ces cas, vous devez surtout rechercher les signes de contusion, d'abrasions superficielles ou de gonflements. Dans certains cas, le patient est encore capable de bouger légèrement la jambe ou le bras.

Luxation Une luxation est moins évidente qu'une fracture déplacée. A première vue, le membre ne paraît pas très atteint. Le blocage de l'articulation dans une position donnée caractérise la luxation. On parle de position forcée. Parfois l'articulation est fortement déformée. Le patient conscient se plaindra d'une douleur importante et ne tolérera pas le moindre mouvement de l'articulation. Si l'état de conscience est altéré, le patient sera soit agité, soit aréactif. Il ne restera plus que la "position forcée" comme signe de luxation. Il est souvent alors impossible de faire la différence entre une luxation et une fracture à proximité immédiate de l'articulation.

Entorse Lors d'une entorse le patient se plaint de douleurs. Vous verrez habituellement un gonflement de l'articulation.

Lésion d'un vaisseau sanguin

Le saignement peut être apparent, un gonflement apparaît si le saignement est interne. Si le saignement est important, on peut observer des signes de choc.

Si la circulation est arrêtée au niveau artériel, on pourra observer la pâleur du membre, des veines sous-cutanées aplaties, une peau froide et une absence de pouls.

Appuyez sur la face inférieure des orteils ou du talon pour vérifier si votre empreinte reste blanche ou déprimée. Dans ces cas, le pouls capillaire est arrêté.

Si la circulation veineuse est arrêtée, les mains et les pieds deviendront plutôt bleu-rouge tandis que les veines sous-cutanées seront distendues. Le pouls reste perceptible.

Dans ces deux cas, l'ambulancier pourra observer des troubles de la sensibilité, des picotements, une sensation d'endormissement, de la douleur ou une perte de force. Ces signes sont provoqués par le manque d'oxygène au niveau des nerfs.

QUE FAIRE EN FACE DE LÉSIONS DU SQUELETTE?

Terminez l'examen primaire avant de rechercher et soigner les lésions du squelette.

1. arrêtez les saignements internes ou externes (en donnant la priorité aux membres inférieurs, car la perte de sang y est la plus importante).
2. améliorez l'apport de sang vers le membre atteint (levez les compressions).
3. diminuez la douleur en immobilisant et préparez le transport.

1. Devant une fracture nettement déplacée d'un os long du bras ou de la jambe, **alignez** et **stabilisez** le membre manuellement.

Placez un pansement sur les plaies ouvertes éventuelles (cas de fracture ouverte).

Immobilisez les lésions osseuses en posant une attelle.

Surélevez le membre, pour autant qu'il n'y ait pas de signes de lésions des épaules, de la hanche ou de la colonne vertébrale. Positionnez la main plus haut que le coude et le coude plus haut que l'épaule. Elevez le pied plus haut que le genou et le genou plus haut que la hanche.

2. Si vous suspectez une fracture d'un membre qui est en position normale, posez un pansement sur les plaies éventuelles et placez une attelle pendant que quelqu'un stabilise le membre. En cas de doute, traitez comme une fracture.

3. Si vous observez des signes de luxation, ne tentez pas de réduire, mais soutenez le membre ou placez une attelle dans la position que le membre a prise et installez le blessé dans une position aussi confortable que possible.

Si vous hésitez entre une fracture et une luxation, traitez toujours comme une luxation: maintenez la position spontanée. N'essayez jamais d'aligner la position forcée, car vous pourriez provoquer des fractures et des lésions nerveuses ou vasculaires.

4. Lors d'une entorse, placez l'articulation dans la position la plus confortable et immobilisez dans cette position.

Si vous remarquez des signes de lésions nerveuses ou vasculaires, signalez-le au médecin qui prend le patient en charge.

TECHNIQUES À CONNAÎTRE POUR LES LÉSIONS DU SQUELETTE

Aligner et immobiliser

Aligner signifie que l'on ramène le membre fortement dévié dans une position normale. On aligne une fracture pour diminuer la pression sur les tissus mous (par exemple lorsqu'une extrémité de l'os fracturé menace de perforer la peau), pour améliorer la circulation (en diminuant la pression sur les vaisseaux), pour permettre le transport du patient et **pour soulager la douleur**. Il faut bien préparer la manœuvre. Vous devez préparer tout le matériel de pansement et les attelles. Décidez, avant de commencer, lequel des sauveteurs aligne et stabilise et lequel réalise le pansement et pose l'attelle.

Saisissez le segment de membre déplacé de manière à ce que vous puissiez le tenir pendant tout le temps nécessaire sans devoir le lâcher. Le patient ne doit pas souffrir à l'endroit où vous l'empoignez. Corrigez lentement la position anormale. Parlez continuellement au patient. Demandez-lui de prévenir immédiatement s'il souffre. Cela est nécessaire au dépistage d'une éventuelle luxation ajoutée.

Exercez une traction douce dans le sens de la longueur, augmentez la traction au fur et à mesure que vous vous rapprochez de la position normale et de la possibilité de réaliser cette traction dans l'axe du membre. Lorsque vous avez rétabli la position du membre, maintenez la fracture stabilisée jusqu'au moment où l'attelle est placée. Maintenez donc la traction en permanence.

FIG. 4.34

ALIGNER



Tirez sur le membre avec suffisamment de force pour aligner, mais jamais avec brusquerie.

Si vous devez soulever le membre pour placer les pansements et l'attelle, soutenez toute la région de la fracture. Encouragez le patient à se relaxer. Expliquez-lui que la contraction des muscles entraîne de la douleur.

La correction doit se réaliser sans difficulté et ne peut pas exiger une force anormale. L'emploi de la force est inutile et dangereux.

Observez continuellement l'état de la zone de fracture. Veillez à bien soutenir la zone de fracture car cela réduira la force nécessaire.

Une stabilisation correcte par une traction constante réduit les contractures musculaires et la douleur. Si vous obtenez ce résultat, c'est que vous agissez correctement.

Alors qu'un ambulancier soutient le membre fracturé et le maintient par une traction légère, l'autre peut poser l'attelle.

Immobiliser et poser une attelle

Une attelle ou un système d'immobilisation permet de maintenir un membre fracturé dans une position déterminée pendant le transport. Le choix d'une attelle ou d'un système d'immobilisation particulier dépend en premier lieu de la localisation de la fracture. Quelques règles fondamentales sont d'application lors de la pose d'une attelle.

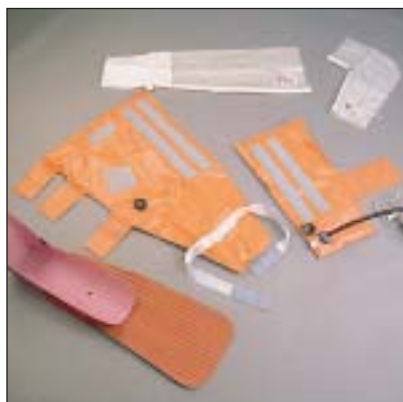Une attelle est un pansement. Lors de la pose d'une attelle, les doigts et les orteils doivent rester visibles. Vérifiez si les extrémités des membres reçoivent suffisamment de sang après la pose de l'attelle. Un pansement ou une attelle doivent toujours être confortables pour le patient. L'immobilisation d'une fracture comprend toujours celle des articulations voisines.

Lors de lésions articulaires ou proches des articulations, vous devez immobiliser complètement les segments qui constituent l'articulation. Il existe plusieurs types d'attelles.

Les attelles rigides sont en plastique, en aluminium ou construites dans un matériel rigide. Ces systèmes sont préformés en gouttière pour pouvoir y poser un membre.

FIG. 4.35

.....
ATTELLES



Recouvrez toujours l'attelle de ouate ou de linges de protection pour éviter ses points de compression sur certaines parties de la peau (ce qui peut blesser la peau).

Solidarisez ensuite l'attelle et le membre par un pansement, ou utilisez les attaches dont certaines d'entre elles sont munies.

Couchez le patient sur une civière et donnez de l'oxygène si cela est nécessaire.

Les inconvénients des attelles rigides sont leur encombrement et l'impossibilité de les adapter à la taille du patient ou aux positions anormales des luxations.

Parmi les **attelles souples**, il existe des attelles en aluminium, des attelles gonflables et des attelles à dépression.

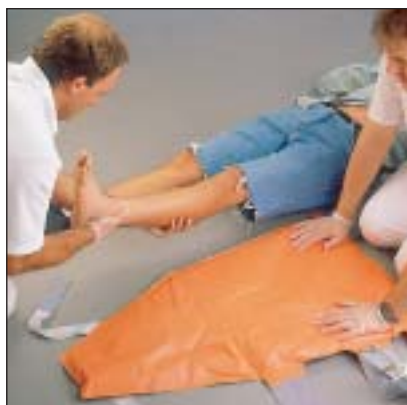Les attelles en aluminium sont recouvertes de mousse. Elles peuvent être pliées pour les adapter à la forme du corps. Ces attelles existent en différentes grandeurs qui permettent de les utiliser pour diverses parties du corps (doigt, jambe, main, ...)

Les attelles gonflables ont des formes adaptées soit aux bras soit aux jambes. Placez l'attelle non gonflée autour du membre. Gonflez-la ensuite suffisamment pour qu'elle soutienne le membre et soit confortable pour le patient. Ne gonflez pas trop fort l'attelle pour ne pas empêcher la circulation sanguine. Ce type d'attelle présente l'avantage de répartir la pression de manière égale sur tout le membre. De plus, cette attelle fonctionne comme un pansement compressif dans le cas des fractures ouvertes.

Les attelles à dépression et le matelas à dépression sont aussi des systèmes souples que l'on rigidifie. Ces attelles existent à la dimension des membres et le matelas à dépression peut être considéré comme une attelle pour tout le corps. Ces attelles peuvent être adaptées à chaque forme et à chaque position.

FIG. 4.36

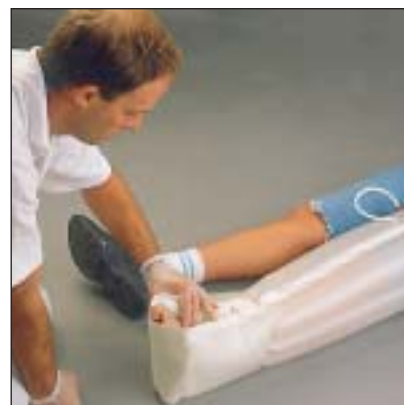POSE D'UNE ATTELLE
À DÉPRESSION



1. Alignez la fracture.



2. Ne relâchez pas la traction pendant la mise sous vide.



3. Contrôlez le pouls après l'installation de la dépression.

Le matelas à dépression est surtout employé pour la prise en charge des patients suspects de lésions de la colonne dorsale, du bassin, ou porteurs de fractures multiples des jambes. Il est très important de contrôler le confort du patient lors de l'emploi de ce type de système.



Un durcissement trop prononcé du matelas peut entraîner des lésions cutanées et des troubles circulatoires. Ce matelas est décrit au Chapitre 10.

LES LÉSIONS DU SQUELETTE DU BRAS.

Les lésions du squelette du bras sont provoquées fréquemment par des chutes. Ces lésions entraînent rarement des pertes de sang importantes. L'attitude typique que vous rencontrerez est celle d'un patient qui soutient le bras fracturé du bras sain.

Conseillez au patient d'enlever immédiatement les bagues de la main du membre fracturé. En effet, les doigts peuvent gonfler et empêcher d'enlever ces bagues par la suite. Si les fonctions vitales ne sont pas atteintes et qu'il n'existe pas de signes de lésion de la nuque ou du dos, le transport pourra s'effectuer en position assise, avec l'accord du patient. Méfiez-vous cependant d'une brutale perte de connaissance.

Fracture ou luxation de la ceinture scapulaire

Il n'est pas possible de distinguer, à première vue, la **fracture de la clavicule**, la **luxation** ou la **fracture de l'épaule**.

Pensez qu'un choc violent au niveau des épaules (par chute ou par projectile) peut avoir pour conséquence un traumatisme thoracique ou une

FIG. 4.37

IMMOBILISATION DE L'ÉPAULE:
BRAS EN ÉCHARPE



lésion de la colonne cervicale. Souvenez-vous également que les organes abdominaux ou les poumons peuvent provoquer une douleur localisée au niveau de l'épaule. Demandez si le patient ressent des troubles de sensibilité (picotements et fourmillements) ou s'il perçoit une perte de force. Cela peut indiquer une lésion neurologique cervicale.

La luxation de l'épaule est reconnaissable à des signes caractéristiques. Le patient est incapable de laisser pendre complètement contre le corps le coude, l'avant-bras et le poignet. En position assise, il a tendance à se pencher en avant pour laisser reposer le bras sur les cuisses. Si l'épaule est déshabillée, vous observerez le "signe de l'épaulette".

On immobilise une épaule grâce à une **écharpe**. S'il existe encore une possibilité de mouvement non douloureux (comme la fracture de clavicule), cela est suffisant. Si tout mouvement est douloureux ou rendu impossible (comme c'est le cas dans la luxation de l'épaule ou la fracture haute de l'humérus), immobilisez le bras grâce à une écharpe réalisant une adduction. Cette technique rend tout mouvement latéral et de rotation du bras impossible.

S'il est impossible de coller le bras complètement au corps, placez un essuie roulé, une couverture ou un coussin sous le bras pour le soutenir.

Fracture de l'humérus

Après déshabillage du blessé, on observe habituellement une position et une mobilité anormales du bras. Dans certains cas, suite à des lésions nerveuses, le patient est incapable de tendre le poignet ("drop hand", main tombante").

En présence d'une mobilité nettement anormale, alignez le bras et immobilisez-le par une traction longitudinale sur le coude plié. Immobilisez avec une écharpe et une bande d'adduction. Vous pouvez également utiliser une attelle, mais elle doit toujours être accompagnée d'une écharpe et d'une bande d'adduction pour immobiliser suffisamment l'épaule. Lors du transport en position couchée, une couverture ou un coussin sont souvent utiles pour soutenir le bras.

Fracture ou luxation du coude.

Sur le terrain, il est difficile de faire la distinction entre fracture et luxation du coude. Dans les cas de luxations et de fractures avec déplacement, les lésions vasculaires et nerveuses sont habituelles.

Si le patient est encore capable de plier le coude aisément, aidez-le grâce à une écharpe qui maintient le coude à 90°. En présence de déformations, de douleur importante ou de difficultés de mobilisation, immobilisez le coude dans la position dans laquelle il se trouve, immobilisez l'épaule jusqu'à la main. Soutenez le bras dans une écharpe ou au moyen d'une couverture roulée si le patient est couché.

Fracture de l'avant-bras ou du poignet

Lors de fractures simultanées du radius et du cubitus chez un adulte, nous nous trouvons devant une fracture instable de l'avant-bras. Chez les enfants, il s'agit de fractures en "bois vert": les deux os de l'avant-bras ne sont pas fracturés, mais "pliés" de manière anormale.

Chez les enfants, on ne corrige jamais la déformation. Chez les adultes, il faut tenter d'aligner une fracture nettement déformante. Prenez avec précaution la main du bras cassé et tirez doucement et de manière continue; de votre autre main soutenez l'avant-bras et exercez une contre-traction au niveau du coude. Si le patient est capable de plier le coude, suivez le mouvement du patient et positionnez à 90°.

Immobilisez avec une attelle montant au-dessus du coude et soutenez à l'aide d'une écharpe.

Dans toutes les autres lésions de l'avant-bras, immobilisez dans la position trouvée. Vous devez toujours simultanément immobiliser le coude. Une attelle de l'avant-bras suffit pour les lésions du poignet. Soutenez à l'aide d'une écharpe.

LÉSIONS DU SQUELETTE DES HANCHES ET DES JAMBES

Les lésions des os des jambes sont plus dangereuses que celles des bras. La perte de sang interne ou externe est plus importante. Il existe également des problèmes circulatoires qui peuvent entraîner, à terme, une amputation. Ce n'est qu'en cas de perte de sang importante d'une plaie du bras qu'il vous faut inverser les priorités de traitement.

Toutes les lésions osseuses des jambes peuvent être immobilisées de manière parfaite grâce à un matelas à dépression. En présence de fractures multiples, cette technique est toujours le maître choix.

Fracture ou luxation du bassin et de la hanche

La **fracture du bassin** est très particulière. Chez une personne âgée qui vient de faire une chute, le problème sera essentiellement celui du transport. Chez un individu jeune, victime d'une fracture de bassin ou d'une luxation de la hanche dans un accident de la circulation, le risque de choc sera à l'avant-plan.

Si la tête du fémur est déplacée, vous observez un raccourcissement et une rotation de la jambe vers l'extérieur. Cela se voit surtout chez les personnes âgées.

Vérifiez toujours – et demandez éventuellement aux témoins – si une syncope n'a pas précédé la chute. Les médicaments habituels du patient peuvent donner une information.

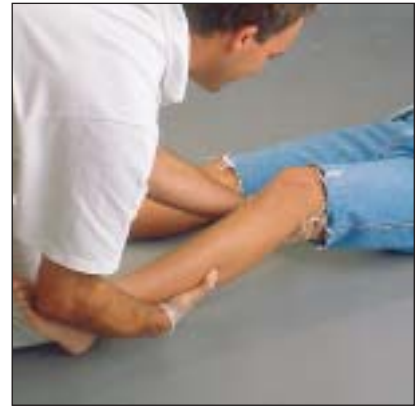Une fracture du bassin avec déplacement est redoutable du fait de l'énorme perte de sang qu'elle peut entraîner. Extérieurement, vous ne verrez

FIG. 4.38

LUXATION DE LA HANCHE



Luxation de la hanche: lorsque la jambe est tournée vers l'intérieur, cela indique une luxation postérieure. Lorsque la jambe est tournée vers l'extérieur, cela indique une luxation antérieure de la hanche.



Exercez une traction longitudinale sur la hanche luxée puis immobilisez à l'aide du matelas à dépression.

pas grand-chose et cela est très trompeur, surtout chez des patients inconscients, incapables de signaler la localisation d'une douleur.

Il faut savoir reconnaître les signes d'une **luxation de la hanche**: si la tête du fémur est sortie de la cavité cotyloïde vers l'arrière (comme lors d'un choc contre le tableau de bord) la jambe sera tournée vers l'intérieur, avec le genou plié. Si la tête est sortie de la cupule avec une rotation vers l'avant (comme dans un traumatisme en hyperextension), la jambe sera tournée vers l'extérieur, avec le genou plié.

Vérifiez si la circulation sanguine n'est pas bloquée. Des lésions graves des artères sont fréquentes dans les cas de luxations de hanche et des fractures de bassin.

Lors de fractures du bassin, il faut prioritairement soutenir les fonctions vitales. Mobilisez le patient aussi peu que possible, dans le but de limiter l'hémorragie interne. Soulevez le patient à l'aide de la civière à palettes et déposez-le sur le matelas à dépression.

Chez une personne âgée qui vient d'être victime d'une **fracture de hanche**, la prise en charge se limite à la préparation du transport et au transport lui-même. Alignez la jambe par une traction longitudinale et tentez lentement de corriger la rotation. Immobilisez la jambe dans cette position lorsque le patient est couché sur le brancard. Placez un appui qui empêche, pendant le transport, la jambe de basculer vers l'extérieur.

Si vous suspectez une luxation de la hanche, maintenez le genou dans la position de départ; employez une couverture roulée placée en dessous du genou.

Fracture du fémur

Une fracture du fémur peut provoquer des hémorragies importantes. Une fracture des deux fémurs entraîne fréquemment un état de choc. La cuisse est raccourcie et est déformée vers le haut et vers l'extérieur. Le genou, la jambe et le pied sont généralement tournés vers l'extérieur.

Une déformation prononcée sera alignée. Réalisez cela très progressivement, car les muscles de la cuisse sont très puissants. Utilisez les deux mains, en empoignant le genou et le mollet du patient.

On peut immobiliser le patient avec une attelle longue (du milieu du tronc jusqu'au pied) ou avec le matelas à dépression. Il est également possible de solidariser les deux jambes, de manière à utiliser la jambe indemne comme attelle pour la jambe blessée (cfr. fig. 4.39).

Lésions du genou

Les fractures et les luxations du genou sont très dangereuses parce qu'elles interrompent fréquemment la circulation sanguine vers la jambe et le pied. On observe un gonflement, une déformation et une impotence empêchant de bouger ou de soulever la jambe; vous pouvez rencontrer un blocage en flexion. Parfois, vous observerez une mobilité latérale anormale de la jambe par rapport à l'articulation du genou.

Si le patient est capable d'étendre sans difficulté la jambe ou si le genou est déjà étendu, utilisez une attelle qui va du milieu de la cuisse jusqu'au pied. Si le genou est plié, et ne peut être étendu par le patient, soutenez le genou avec une couverture roulée ou un coussin.

Prenez le pouls au pied et contrôlez la couleur du pied.

Placez l'attelle rigide de la hanche jusqu'en dessous de la cheville. Fixez l'attelle.

Placez une couverture entre les jambes.

Couchez le patient sur le brancard.

Administrez de l'oxygène et contrôlez les fonctions vitales.

FIG. 4.39

IMMOBILISATION
D'UNE FRACTURE DE LA JAMBE



*L'immobilisation doit
comprendre la cuisse.*

Fracture de la jambe

Généralement, le patient se plaint de douleurs et est incapable de soulever la jambe. On observe fréquemment une déformation, accompagnée d'une chute caractéristique du pied vers l'extérieur. Une fracture de jambe est souvent une fracture ouverte.

Alignez les déformations. Placez une attelle qui va de la mi-cuisse jusqu'au pied. Installez un appui pour le bord externe du pied pour l'empêcher de retomber vers l'extérieur.

Fracture de la cheville ou du pied

Dans les fractures de la cheville avec déplacement, le pied est habituellement tourné vers l'extérieur et plié par rapport à la cheville. La circulation sanguine est fréquemment perturbée. La malléole interne peut transpercer la peau ou se projeter hors d'une plaie ouverte. On observe fréquemment un gonflement et des déformations dans les fractures et les luxations du pied.

Alignez prudemment une fracture de la cheville. Installez ensuite une attelle qui part d'au-dessus du genou jusqu'au pied. Installez un appui pour empêcher le pied de basculer vers l'extérieur. Veillez à **protéger** la région des malléoles d'un contact direct avec l'attelle rigide, car il pourrait s'ensuivre une escarre.

Les lésions limitées au pied seront immobilisées à partir du genou jusqu'au pied. Contrôlez la circulation capillaire et la couleur des orteils.

RÉSUMÉ DU CHAPITRE 4

L'ambulancier a un rôle très important à jouer durant "l'heure en or" qui suit un accident.

Comme toujours, vous devez suivre la procédure ABC et rechercher les lésions à risque vital.

Il s'agit surtout des lésions thoraciques, abdominales, crâniennes et vertébrales.

Ces lésions doivent être décelées et prises en charge durant la première évaluation du patient.

Au cours de la deuxième évaluation du patient, vous devez prendre en charge les contusions et les lésions osseuses des membres.

Devant des lésions à risque vital, vous devez demander immédiatement l'assistance du SMUR.